

Trabajo Original

# *Síndrome uveo meníngeo de Vogt-Koyanagi- Harada. A propósito de un caso*

## *Vogt-Koyanagi-Harada. Syndrome. A case report*

***Dr. Agustín Carron Alvarado<sup>1</sup>  
Dra Ingrid Castro<sup>2</sup>  
Dr Pablo Cibils<sup>3</sup>  
Prof Dr Luis Ayala Haedo<sup>4</sup>***

1) Residente. Cátedra de Oftalmología. Hospital de Clínicas. FCM, UNA

2) Fellow del Departamento de Retina. Cátedra de Oftalmología. Hospital de Clínicas. FCM, UNA

3) Médico agregado. Cátedra de Oftalmología. Hospital de Clínicas. FCM, UNA

4) Jefe de Cátedra y Servicio. Jefe del Departamento de Retina. Cátedra de Oftalmología. Hospital de Clínicas. FCM, UNA

### **RESUMEN**

**Objetivo:** Reportar un caso de Síndrome de Vogt-Koyanagi-Harada y describir las características clínicas del cuadro.

**Diseño:** Reporte de caso único, intervencionista

**Métodos:** Presentación de las características clínicas del caso.

**Resultados:** Se presenta un caso de Sx. de Vogt-Koyanagi-Harada en una paciente de 25 años de edad, tratada con corticoides a altas dosis, sin mejoría de la AV a pesar del tratamiento.

**Conclusión:** El Sx. de Vogt-Koyanagi-Harada es una panuveítis granulomatosa bilateral con compromiso auditivo, de las meninges y de la piel, la pérdida de la agudeza visual asociada es moderada a severa.

### **SUMMARY**

**Purpose:** To report a case of Vogt-Koyanagi-Harada syndrome and describe the main clinical characteristics of the disease.

**Design:** Single interventional case report.

**Methods:** Case report and description of the clinical findings of the case.

**Results:** We present a 25 year-woman with Vogt-Koyanagi-Harada syndrome, treated with high doses of corticosteroids, without improvement of the visual acuity instead the treatment.

**Conclusion:** Vogt-Koyanagi-Harada disease is a granulomatous panuveitis that involves the eyes, auditory system, meninges, and skin. The loss of visual acuity is moderate to severe.

### **INTRODUCCIÓN**

Los síndromes uveo-meníngeos son un grupo heterogéneo de enfermedades de diversa etiología que tienen en común el compromiso de la uvea, la retina y las meninges <sup>(1)</sup>. Dentro de este variado grupo de patologías se encuentra en Sx. de Vogt-Koyanagi-Harada. (Tabla n° 1)

Schenkl en 1873, Hutchinson en 1892 y Vogt en 1906 describen la asociación de poliosis acompañada de inflamación intraocular; Harada en 1926 reporta un cuadro compuesto por uveítis posterior, desprendimiento exudativo de la retina y pleocitosis en el líquido cefalorraquídeo (LCR); tres años más tarde en 1929, Koyanagi describe 6 casos de irido-

**TABLA N° 1. Etiología del Síndrome Uveo-Meningeo<sup>(1)</sup>****a.- Infecciosa**

Bacteriana  
 Enfermedad por arañazo de gato  
 Enfermedad de Whipple  
 Tuberculosis  
 Sífilis  
 Enfermedad de Lyme  
 Fúngica  
 Toxoplasmosis  
 Viral

**b.- Inflamatoria**

Granulomatosis de Wegener  
 Sarcoidosis  
 Enfermedad de Behçet  
 Sx de Vogt-Koyanagi-Harada

**c.- Neoplásica**

Linfomas  
 Metástasis  
 Sx paraneoplásicos

ciclitis crónica bilateral, despigmentación parcheada de la piel, poliosis, alopecia y discusia. Bruno y Mc Pherson en el año 1949 sugieren que los hallazgos de Vogt, Koyanagi y Harada representaban en realidad distintas fases de una misma enfermedad y acuñaron el nombre definitivo en honor a estos 3 autores<sup>(2,3,4,5)</sup>.

Se define entonces al Sx. de Vogt-Koyanagi-Harada como una panuveítis granulomatosa bilateral asociada a desprendimiento exudativo de la retina que se acompaña de manifestaciones cutáneas y neurológicas características<sup>(1,2,6)</sup>.

**REPORTE DEL CASO**

Paciente de 25 años, de sexo femenino consulta a la Cátedra de Oftalmología del Hospital de Clínicas con historia de disminución progresiva de la agudeza visual (AV) en ambos ojos (AO) de aproximadamente un mes de evolución; acompaña al cuadro hipoacusia de instalación gradual; cefalea frontal de moderada intensidad y dolor retroocular. Náuseas y

vómitos en 2 oportunidades en las últimas 24 horas.

**Hallazgos del examen oftalmológico**

AV: Percepción luminosa con proyección en todos los cuadrantes en AO  
 Presión intraocular: 14 mmHg AO  
 Biomicroscopia: AO:

Congestión conjuntival y perique-rática marcada, cornea transparente con precipitados queráticos finos, cámara anterior de profundidad normal, reacción de cámara anterior 4+/4+; sinequias posteriores que interesan los 360° del margen pupilar, cristalino transparente, vítreo muy turbio que solo deja ver papila congestiva AO; e impresiona desprendimiento exudativo de la retina (figura n°1).

**Datos laboratoriales**

Hemograma: dentro de límites normales  
 Química sanguínea: dentro de límites normales  
 VDRL: reactiva 1:8  
 Análisis del LCR: límpido, incoloro  
 Glucosa: 0,45g/l; Proteínas: 0,30 g/l  
 Hematíes: 20/mm<sup>3</sup>  
 Leucocitos: 4/mm<sup>3</sup>

**Estudios de imágenes**

**TAC:** Sin alteraciones a nivel craneoencefálico, engrosamiento retiniano bilateral.

**RMN:** Dentro de límites normales; a excepción de marcado engrosamiento retiniano bilateral. (Figura n° 2)

**Evolución**

Se llega al diagnóstico de Síndrome de Vogt-Koyanagi-Harada, luego de haber descartado además posibles causas de hipertensión endocraneana. Se inicia tratamiento tópico con fosfato de dexametasona al 1% (1 gota cada 4 horas) + atropina (1 gota cada 8 horas). Se solicita internación en la Primera Cátedra de Clínica Médica para iniciar corticoterapia parenteral a altas dosis (bolos de Metil-prednisolona) 1g/día x 3 días; luego prednisolona vía oral 75 mg/día.

Con el tratamiento tópico y sistémico la inflamación del segmento anterior y posterior del ojo mejoró notablemente, no así la AV debido a que no hubo mejoría alguna en el estado del desprendimiento de retina; por lo que se maneja la posibilidad de hacer

**TABLA N°2. Criterios diagnósticos revisados para Sx Vogt-Koyanagi-Harada (7)**

**A.- Forma completa**

- 1.- Historia negativa de trauma o cirugía ocular previa a la aparición del cuadro.
- 2.- Ausencia de evidencia sugestiva (clínica o laboratorial) de la presencia de otra entidad ocular.
- 3.- Comprometimiento bilateral con las siguientes características. (Según momento del examen)

Manifestaciones tempranas

Coroiditis difusa con desprendimiento exudativo de retina o áreas focales de fluido subretiniano.

Engrosamiento coroideo difuso; sin escleritis posterior evidenciado por ecografía.

Cambios característicos en la angiografía con fluoresceína.

Manifestaciones tardías

Historia sugestiva de secuelas de manifestaciones tempranas

Depigmentación ocular

Uveitis anterior crónica recurrente

- 4.- Manifestaciones neurológicas o auditivas

Meningismo; o

Tinnitus o disacusia; o

Pleocitosis en el LCR

- 5.- Manifestaciones cutáneas (que no esten presentes antes del cuadro neurológico u ocular)

Alopecia; o

Poliosis; o

Vitiligo

**B.- Forma incompleta:**

Deben estar presentes los criterios del n° 1 al n° 3 y por lo menos uno de los criterios n° 4 o n° 5.

**C.- Probable Sx de Vogt-Koyanagi-Harada:**

Sólo se cumplen los criterios n° 1 al n° 3.

inyección intravítrea de Triamcinolona.

## DISCUSIÓN

Este caso corresponde a la denominada forma incompleta del Sx. de Vogt-Koyanagi-Harada, según los criterios revisados por el primer grupo de trabajo internacional sobre Sx de Vogt-Koyanagi-Harada; debido a que no presenta los cambios cutáneos característicos. (Tabla nº 2) <sup>(7)</sup>

El cuadro clínico de esta entidad simula en cierta forma un Síndrome de hipertensión endocraneana; de ahí la importancia que tanto el oftalmólogo como el clínico general tenga presente este cuadro relativamente raro; pero bastante característico a la hora de generar diagnósticos diferenciales.

La prevalencia es mayor en asiáticos, nativos americanos, e hispanos; el sexo femenino se afecta con más frecuencia, generalmente entre la 3ª y 4ª década de la vida. Representa entre el 3 al 10 % de todos los casos de uveítis <sup>(4,6)</sup>.

El cuadro clínico se divide en cuatro fases: <sup>(1,2,3,4,5)</sup>

Prodrómica: con manifestaciones de un Sx gripal, a las que se agregan meningismo, disacusia, alteración del estado de conciencia.

Uveítica: Iridociclitis granulomatosa, vitritis, congestión del nervio óptico y desprendimiento exudativo de retina.

Convalecencia: Remisión del cuadro inflamatorio ocular y aparición de las manifestaciones cutáneas.

Crónica-recurrente: Con ataques recurrentes de uveítis anterior severa, en esta fase aparecen la mayoría de las complicaciones oculares.

La etiología del cuadro es desconocida sin embargo varios investigadores sugieren su asociación con un proceso autoinmune o infeccioso; la presencia del HLA-DR1 y DR4 se encuentra en 85% de los casos <sup>(1,2,4,5,8)</sup>.

Se considera que existe una reacción autoinmune mediada por linfocitos T contra un antígeno asociado a los melanocitos, el mecanismo desencadenante de la reacción también es desconocido pero podría ser una lesión cutánea o una infección viral.

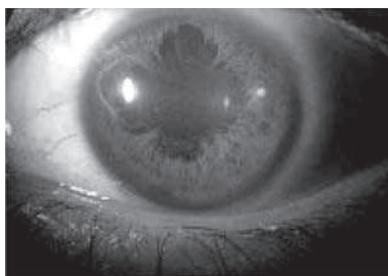El tratamiento se basa en la corticoterapia a altas dosis, Metil prednisolona 1g/día por tres días y luego prednisona 1 a 1,5 mg/kg/día con el objetivo de frenar el proceso inflamatorio y evitar las complicaciones asociadas a éste; el tratamiento es prolongado y dura entre 6 a 9 meses, en algunos casos con dosis de mantenimiento crónicas para evitar la aparición de recurrencias <sup>(6,9,10)</sup>.

Las complicaciones oculares se presentan en 50 % de los casos aproximadamente y la más frecuente es la aparición de Cataratas seguida por glaucoma, neovascularización coroidea y fibrosis subretiniana. <sup>(6,9)</sup>

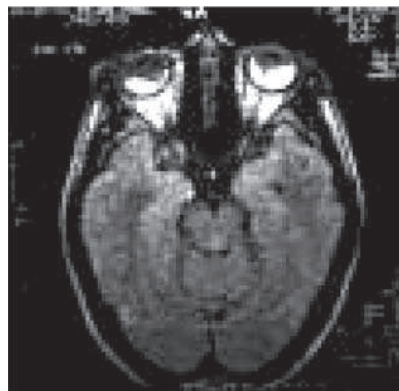
La agudeza visual en estos pacientes está entre 20/60 y 20/200 en el 90% de los casos, existiendo un 11% de pacientes que no presenta mejoría de la AV a pesar del tratamiento, son factores de mal pronóstico la edad avanzada y la mala AV al inicio del tratamiento. <sup>(6,9)</sup>

## CONCLUSIÓN

El Sx de Vogt-Koyanagi-Harada es una panuveítis bilateral que además compromete el sistema auditivo, las meninges y la piel; por esta razón debe ser conocido no sólo por el oftalmólogo sino por los demás profesionales a quienes puede presentarse un paciente con estos síntomas. Los corticoides constituyen la base del tratamiento. El pronóstico visual depende de la edad de inicio, del tratamiento instaurado y de la aparición de complicaciones como fibrosis subretiniana o neovascularización coroidea que causan disminución irreversible de la AV.



**FIGURA N° 1.** Aspecto biomicroscópico. Sinequias posteriores 360°



**FIGURA N° 2.** RMN. Engrosamiento retiniano bilateral. Desprendimiento de retina exudativo

## BIBLIOGRAFÍA

---

- 1.- Brazis P, Stewart M, Lee A. The Uveo-Meningeal Syndromes. *The Neurologist* 2004; 10: 171–184.
- 2.- Intraocular inflammation and uveitis. Basic and Clinical Science Course. Volumen 9. American Academy of Ophthalmology. 2003-2004. pg 200-203.
- 3.- Chan C, Whitcup S, Nussenblat R. Simpathetic Ophthalmia and Vogt-Koyanagi-Harada Syndrome. Volumen 4. Capítulo 51. Duane's Ophthalmology en CD-ROM.
- 4.- Read R, Rao N, Cunningham Jr E. Vogt-Koyanagi-Harada disease. *Current Opinion in Ophthalmology* 2000, 11:437–442.
- 5.- Rajendram R, Evans M, Rao N. Vogt-Koyanagi-Harada Disease. *International Ophthalmology Clinics*. 1995;35:69–86.
- 6.- Vasudeo M, Biswas J, Ganesh S. Analysis of 87 Cases with Vogt-Koyanagi-Harada Disease. *Japanese Journal of Ophthalmology* 2000;44:296–301
- 7.- First International Workshop on Vogt-Koyanagi-Harada Disease. Revised Diagnostic Criteria for Vogt-Koyanagi-Harada Disease. *Am J Ophthalmol* 2001; 131:647–652
- 8.- Romayne Boyd S, Young S, Lightman S. Immunopathology of the Noninfectious Posterior and Intermediate Uveitides. *Survey Of Ophthalmology* 2001; 46:209–233.
- 9.- Read R, Rechodouni A, Butani N, Johnston R, Labree L, Rao N. Complications and Prognostic Factors in Vogt-Koyanagi-Harada Disease *American Journal of Ophthalmology* 2001;131:599–606.
- 10.- Andrade R, Muccioli C, Farah M, Nussenblatt R, Belfort Jr. R. Intravitreal Triamcinolone in the Treatment of Serous Retinal Detachment in Vogt-Koyanagi-Harada Syndrome. *American Journal of Ophthalmology* 2004;137:572–574.