

Trabajos Originales

Quiste esplénico. Reporte de caso.

Splenic cyst. Case report

Machain Gustavo¹
Zenteno C, José A²
Alfonso Jorge²
González de Zenteno,
Cándida F³
Vera C, Rocío³
Lee Alfredo⁴
Rodríguez Agustín⁴

1 Profesor asistente. Jefe de Departamento - II Cátedra Clínica Quirúrgica FCM - UNA.

2 II Cátedra de Clínica Quirúrgica del Hospital de Clínicas, FCM - Médicos Residentes.

3 Servicio de Anatomía Patológica. Hospital de Clínicas, FCM

4 Estudiantes Universitarios
 Facultad de Ciencias Médicas (FCM) – Universidad Nacional de Asunción (UNA)

RESUMEN

Los quistes no parasitarios constituyen una enfermedad infrecuente en el bazo. Presentamos el caso de una paciente de 40 años con dolor en hipocondrio y flanco izquierdo de 3 meses de evolución, al cual se agrega crecimiento abdominal en la misma zona y pesadez postrandial. El estudio ecográfico y ecografía Doppler color mostró la existencia de un voluminoso quiste calcificado con contenido hipoecogénico sin flujo detectable situado entre el bazo y la cola del páncreas sin tomar cuerpo en forma evidente con esta última. La TAC abdominal aporta datos valiosos morfofisiológicos del quiste. La paciente se sometió a una esplenectomía total, en la que se diagnosticó un quiste esplénico. Revisamos las características histopatológicas de los quistes esplénicos y las alternativas terapéuticas más recientes.

Palabras clave: Quiste esplénico; quiste no parasitarios.

SUMMARY

Non parasitic cystic lesions of the spleen are unusual. Comprise only 10% of all splenic cysts. A 40-year-old woman presents to our hospital with pain in the upper left quadrant and left flank of 3 months of duration. There is also progressive abdominal growth and heaviness. The ultrasound and Doppler studies revealed a voluminous calcified cyst with hipoecogenic content without noticeable flow located between the spleen and the tail of the pancreas. The patient underwent a total splenectomy. Histological studies revealed a non parasitic splenic cyst. Non parasitic splenic cyst is an unusual lesion and it is usually asymptomatic and the diagnosis is casual. We reviewed the histopathological features of the lesion and the most recent treatment options.

Key Words: Splenic cyst; Non Parasitic cyst

INTRODUCCIÓN

Los quistes esplénicos constituyen lesiones infrecuentes independientemente de su origen, de comportamiento benigno, cuyo interés radica en lo excepcional de su aparición ya que las lesiones quísticas ocurren en el bazo con menor frecuencia que en cualquier otra víscera abdominal. (1)

Se clasifican fundamentalmente en parasitarios o no, siendo los parasitarios los más frecuentes y correspondiendo la mayor parte de ellos a quistes hida-

tídicos. A su vez, los no parasitarios, se subdividen en verdaderos o primarios y falsos o secundarios; atendiendo la presencia o no de revestimiento epitelial, que en ocasiones puede ser difícil de identificar, siendo los verdaderos (con epitelio) los menos frecuentes y a los cuales tenemos que considerar la posibilidad de quistes congénitos primarios y clasificarlos de acuerdo al tipo de epitelio que se encuentra recubriendo la pared quística (epidermoides, dermoides, hemangiomas quísticos, linfangiomas quísticos) preferiblemente con técnicas de inmunohistoquímica. (2,6)

En general, estas lesiones son pequeñas y asintomáticas, si bien, cuando alcanzan mayor tamaño, pueden presentarse como una masa abdominal en flanco izquierdo o provocar síntomas como dolor abdominal, náuseas o vómitos. (2) Para el diagnóstico inicial, la ecografía abdominal constituye la técnica de imagen de elección y, actualmente se opta por realizar técnicas quirúrgicas conservadoras que eviten las complicaciones infecciosas secundarias a la esplenectomía total. (3, 4)

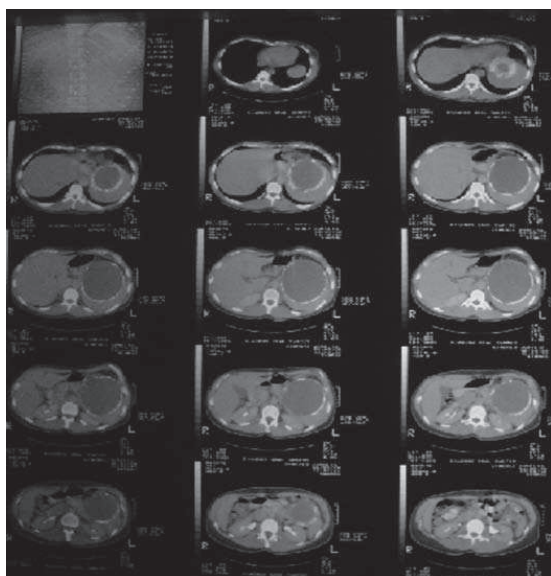


Fig. 1: TAC abdominal que muestra la masa quística

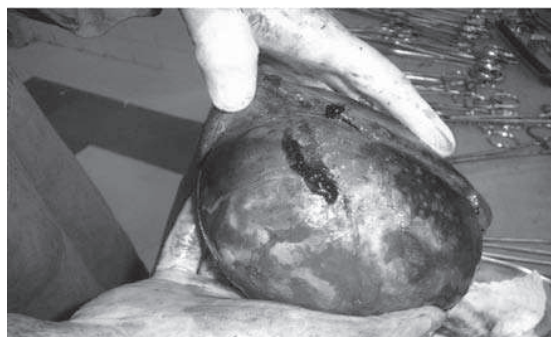

Figura 2: Espécimen quirúrgico: Bazo con quiste paraesplénico incluido.

CASO CLÍNICO

Paciente femenino de 40 años con dolor en hipocondrio y flanco izquierdo de 3 meses de evolución al cual se agrega luego pesadez postprandial y crecimiento abdominal en la misma zona. No se registra antecedentes de traumatismo abdominal.

El estudio ecográfico y ecografía Doppler color mostró la existencia de un voluminoso quiste calcificado con contenido hipocogénico sin flujo detectable situado entre el bazo y la cola del páncreas sin tomar cuerpo en forma evidente con esta última. El estudio de Tomografía abdominal constata dicho quiste y revela datos morfológicos.

La paciente se sometió a una esplenectomía total, en la que se diagnosticó un quiste esplénico

El espécimen quirúrgico consistió de un bazo de 400gs que midió 20 x 17 x 8 cm. (**Figura 2**)

Con una lesión quística unilocular de 12 cm. de diámetro mayor de contenido achocolatado, superficie interna rugosa bien delimitada por una cápsula blanquecina grisácea de 2 cm. de espesor (**Figura 3**), también se observa pequeño resto de tejido esplénico (10%) rojizo inhomogéneo. Consistencia sólida renitente. Se realizaron estudios de histología (H&E x 10).

A la microscopía se observó un quiste esplénico con pared fibrosa, hialinizado y extensamente calcificado. Parénquima circundante sin alteraciones histológicas significativas. (**Figura 4**).

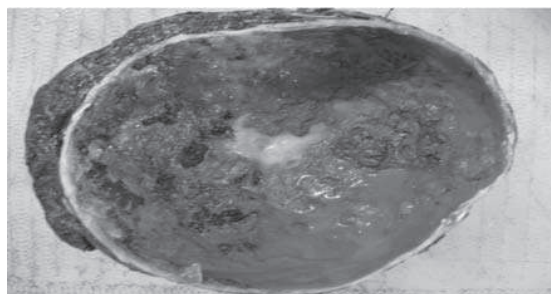

Figura 3. Bazo con corte parcial con quiste unilocular de 12 cm. y consistencia achocolatada

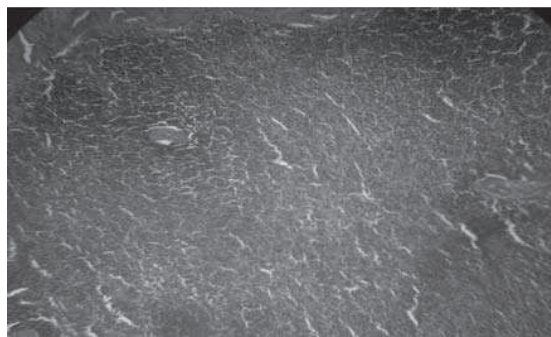


Figura 4. Quiste esplénico con áreas de fibrosis y calcificación

DISCUSIÓN

Los quistes esplénicos son lesiones, habitualmente asintomáticas, y generalmente se presentan como un hallazgo casual. Su origen no está claro, aunque para los quistes verdaderos, tapizados por cualquier tipo de epitelio, la teoría más aceptada es la de un posible origen malformativo durante la embriogénesis, en la que se producirían inclusiones de epitelio escamoso o mesotelial en el interior del parénquima esplénico, que posteriormente podrían experimentar cambios metaplásicos (7). El revestimiento epitelial más habitual es de tipo estratificado con queratinización, sin evidencia de estructuras anexiales. Los quistes falsos son aquellos que muestran una pared fibrosa y se hallan carentes de revestimiento epitelial. Se considera que tienen un origen traumático (8) y que se forman a partir de una lesión hemorrágica o necrótica en el parénquima esplénico que posteriormente se encapsula, pudiendo contener cristales de colesterol y hemosiderina, aunque no se descarta que pudiera tratarse de quistes epiteliales denudados de epitelio donde, mediante técnicas inmunohistoquímicas y estudio exhaustivo, podrían identificarse células epiteliales remanentes (9).

Una de las características clínicas más destacadas de estas lesiones es la escasez de síntomas que originan, siendo en muchos casos descubiertos de modo incidental en el curso del estudio de otras patologías. En otras ocasiones pueden debutar por complicaciones agudas, como ruptura intraperitoneal, hemorragia o infección (10).

Suelen ser más frecuentes entre la cuarta y la sexta década y su mayor incidencia es en el sexo femenino. El tamaño promedio va desde menos de 1 cm hasta más de 16 cm (1). La producción de Ca 19.9 y CEA por las células epiteliales de la pared ha sido descrita recientemente. Los trabajos presentados

reflejan normalización de los niveles séricos de Ca 19.9 entre los 30 y 60 días posteriores a la resección de la lesión (11).

Es clínicamente difícil establecer el diagnóstico de forma preoperatoria. Aún con la ayuda de la ecografía y la tomografía axial computarizada, solo se puede determinar la naturaleza quística de la lesión y su relación con estructuras vecinas. Son los estudios histopatológicos los que permiten precisar su verdadera histología.

El tratamiento de estas lesiones está indicado siempre que sean sintomáticas, afecten los órganos vecinos, tengan un tamaño mayor de 5 cm o se presenten con cualquiera de sus complicaciones (13,14). Dentro de las terapias no quirúrgicas, la aspiración percutánea seguida de esclerosis de la pared usando tetraciclina o alcohol ha sido mundialmente usada, sin embargo, este tipo de terapia debe ser evitada debido a que frecuentemente existe una reacumulación temprana del fluido (14). La existencia de complicaciones secundarias a esplenectomía total son ampliamente conocidas y esto ha motivado la creación de terapias conservadoras. La esplenectomía parcial es el tratamiento recomendado para la población pediátrica debido al alto número de infecciones mortales reportadas en este grupo de edades (15). La decapsulación parcial o completa por técnicas laparoscópicas ha sido empleada con un bajo índice de recurrencias pero con mayor número de problemas para lograr hemostasia (16).

CONCLUSIONES

La esplenectomía total sigue siendo el tratamiento definitivo para los quistes epiteliales esplénicos en todos los pacientes donde el quiste es de tamaño tal que ocupa la mayor parte del bazo y también en los casos en que la lesión afecta el hilio con compresión del pedículo esplénico.

BIBLIOGRAFÍA

- 1) Añón Requena Ma José, Pérez Requena José, Palomo González Ma Jesús, Guerrero Cauqui Rosario. Quiste esplénico. Reporte de un caso. *Rev. española de patología*, 2004; 37: 539-52.
- 2) Bürrig KF. Epithelial (true) splenic cysts. *Am J Surg Pathol*, 1988; 12: 275-81.
- 3) Shirkhoda A, Freeman J, Armin AR, Cacciarelli AA, Morden R. Imaging features of splenic epidermoid cyst with pathologic correlation. *Abdom Imaging* 1995; 20: 449-51.
- 4) Tsakayannis DE, Mitchell K, Kozakewich HPW, Shamberger RC. Splenic preservation in the management of splenic epidermoid cysts in children. *J Pediatr Surg* 1995; 30: 1468-70.
- 5) Ishida H, Konno K, Ishida J, Naganuma H, Komatsuda T, et al. Splenic lymphoma: differentiation from splenic cyst with ultrasonography. *Abdom Imaging* 2001; 26: 529-32.
- 6) <http://conganat.sld.cu/autores/trabajos/T194/index.html>

- 7) Reddi VR, Reddy MK, Srinivas B, Sekhar CC, Ramesh O. Mesothelial splenic cyst. A case report. *Ann Acad Med Singapore* 1998; 27: 880-2.
- 8) Labruzzo C, Haritopoulos KN, El Tayar AR, Hakim NS. Posttraumatic cyst of the spleen: a case report and review of the literature. *Int Surg* 2002; 87: 152-6.
- 9) Rey A, Redondo, E. Pseudoquistes esplénicos: ¿una pseudoentidad? *Patología* 1990; 23: 231.
- 10) Mambrini P, Sabbah P, Le Toquart JP, Klotz F, Briant JF, et al. [Epidermoid cysts of the spleen. A propos of two cases: review of the literature]. *J Chir (Paris)* 1994; 131: 184-90.
- 11) Dillemans B, Mottrie A, Decoster M, Gruwez JA. Epidermoid cysts of the spleen. *Acta Chir Belg* 1993; 93: 265-7.
- 12) John AK, Das KV, Vaidyanathan S. Partial splenectomy for splenic cyst: a case report and literature review. *Trop Gastroenterol*, 2002; 23: 148-9.
- 13) Yavorski CC, Greason KL, Egan MC. Splenic cysts: a new approach to partial splenectomy—case report and review of the literature. *Am Surg* 1998; 64: 795-8.
- 14) De Caluwe D, Phelan E, Puri P. Pure alcohol injection of a congenital splenic cyst: A valid alternative? *J Pediatr Surg* 2003; 38: 629-32.
- 15) Seguel Ramírez F, Alonso Calderón JL, Ollero Caprani JM, Rollan Villamarin V. Epidermoid splenic cysts and partial splenectomy. *Cir Pediatr* 2003; 16: 95-8.
- 16) Ho CM. Splenic cysts: a new approach to partial splenectomy. *Surg Endosc* 2002; 16: 717.
- 17) Morgenstern L. Nonparasitic splenic cysts: pathogenesis, classification, and treatment. *J Am Coll Surg*. 2002 Sep;195(3):437-8.