



## COMUNICACIÓN CORTA

### Aplicaciones del Laser Holmiun en Urología

### Application of Holmiun Laser in Urology

Chen Liang CHH, Recalde JC, Ramírez JL

Cátedra de Urología. Hospital de Clínicas. Facultad de Ciencias Médicas. Universidad Nacional de Asunción.

---

## RESUMEN

**Introducción:** El laser es una tecnología de amplias aplicaciones industriales, biológicas y de investigación que se logra con grandes cantidades de energía transformada en radiación electromagnética que emite finalmente haces de luz produciendo un efecto fototérmico o fotoacústico. En el caso del láser Holmiun debido a su amplia longitud de onda (2120nm) permite realizar distintos procedimientos como la ablación y corte de tejidos, litotripsia y vaporización tisular. **Objetivo:** Presentar los tratamientos mínimamente invasivos mediante laser Holmium (New Star®, 18W), en distintos padecimientos urológicos realizados hasta la fecha en el país. **Material y Métodos:** Se presentan los 10 primeros casos de cirugías endourológicas con el laser Holmium realizadas entre julio de 2011 y diciembre de 2012 en el Sanatorio Adventista de Asunción, principalmente litotripsias como nefrolitotripsia percutánea, ureterolitotripsia distal y proximal, nefrolitotripsia vía retrograda mediante uso de ureteroscopio flexible, cistolitotripsia y la cervicotomía vesical y uretrotomía interna, todos ellos empleando un equipo de laser Holmium de 18W. **Resultados:** Se realizaron un caso de nefrolitotripsia percutánea, dos litotripsias caliciales vía retrograda, seis uretero-litotripsias distales y una cistolitotripsia. En tres casos de ureterolitotripsia se requirió de uretrotomía por estrechez uretral bulbar y de anastomosis uretrovesical. Un caso de ureterolitotripsia fue reintervenido por los fragmentos residuales. No hubo perforaciones de mucosas y las retropulsiones fueron mínimas. Se efectuó uretrografía retrógrada de control y calibraciones uretrales en los casos de uretrotomía y de la cervicotomía con láser. Se ejecutaron radiografías simples de las vías urinarias en cistolitotripsia, ureterolitotripsia y nefrolitotripsia percutánea y retrograda, todos ellos mostrando mejorías anatómicas. **Conclusiones:** El laser Holmium es una herramienta que posee un excelente perfil de eficacia y seguridad. Se destaca su generalización en los últimos años para el manejo de las patologías obstructivas del tracto urinario y de la enfermedad litiásica, de la cual actualmente se constituye como el “estándar de oro”. El campo de la endourología constituye un área primordial para el urólogo general, por lo cual el adiestramiento y empleo de la tecnología laser, constituye uno de los mayores retos en la formación profesional del mismo ya que ha permitido incorporar el endoscopio flexible que abarca la totalidad del tracto urinario.

**Palabras clave:** Laser, holmiun, litotripsia, endourología, cistolitotripsia, uretrototomía.

---

*Autor correspondiente:* Dr. Cheng Hung Chen Liang. Cátedra de Urología. Hospital de Clínicas. UNA. Sanatorio Adventista de Asunción. Pettirossi 380. Correo electrónico: chen242n8@gmail.com

*Fecha de recepción el 20 de mayo del 2013; aceptado el 30 de mayo 2014*

## ABSTRACT

**Introduction:** Laser is a technology of wide applications is in industry, investigation and biology, that transforms large quantities of energy into electromagnetic radiation that is then emitted as a light beam, which produces a photothermal or photoacoustic effect. In the case of the Holmium Laser whose wide wavelength (2120 nm) enables diverse procedures to be carried out, such as tissue ablation and cutting, lithotripsy, and tissue vaporization. **Objective:** To present different minimally invasive treatments with Holmium laser (New Star®, 18W model) in various urologic procedures done in the Country to the date. **Material and methods:** to present the first 10 cases of endourological surgery with Holmium laser performed between July 2011 and December 2012 in Adventist Hospital of Asunción, such as PCNL, proximal and distal ureterolithotripsy, retrograde intrarenolithotripsy with flexible ureteroscope, internal urethrotomy, bladder neck restructuring for postoperative sclerosis, cystolithotripsy, all employing 18 Watt Holmium laser. **Results:** 1 patient underwent PCNL, 2 patient underwent intrarenal lithotripsy through flexible ureteroscopy, 6 cases of distal ureterolithotripsy, 1 case of cystolithotripsy. Among the patients who underwent ureterolithotripsy 2 of them required urethotomy and 1 cevicotomy with the same laser. Only in one case of distal ureteral stone, the laser lithotripsy had to be repeated. Treatment effectiveness was verified according to studies of choice for each pathology. In the patients that underwent lithotripsy plain abdominal x-rays were taken the patients that had urethral stricture and urethovesical stricture managed with laser urethrotomy , were followed up postoperatively with urethrograph and urethral calibration. All studies showed anatomic improvements. **Conclusions:** The Holmium laser has an excellent safety profile and efficacy. It can be employed in the entire urinary tract, and its generalized application during recent years for the management of obstructive urinary tract pathology and stone disease, in which it has become the gold standard. Endourology is a fundamental area of general urology, and the skillful use of laser technology is one of the greatest challenges in the professional training of the urologist which has allowed the use of flexible endoscope to reach the entire urinary tract.

**Key words:** Laser, endourology, enucleation of the prostate, Holmium, laser endopyelotomy, cystolithotripsy, urethrotomy.

## INTRODUCCION

El sistema LASER (light amplification stimulated emission radiation) es una tecnología desarrollada inicialmente dentro del campo de la físicoquímica, con usos en el área de la ingeniería. Sus aplicaciones en el campo de la medicina, actualmente abarcan casi la totalidad de las especialidades quirúrgicas (1). El laser ha sido un avance tecnológico de gran utilidad en todo el ámbito médico, siendo hasta 1992 que se propuso su uso en urología, inicialmente en el tratamiento de litiasis renoureteral (2). Los principios físicos del uso de laser holmium-YAG (itrio-aluminio-granate) se basan en la energía laser, que produce un efecto fototérmico determinando la vaporización del lito (3).

El láser holmium produce una longitud de onda de 2120nm, la cual se encuentra en el rango infrarrojo del espectro electromagnético.

La longitud de onda es fácilmente absorbida con una profundidad de penetración <0.5mm (4), por lo que puede realizar ablación en el tejido a través de vaporización (5).El laser además puede

coagular los vasos sanguíneos de 1mm de diámetro. Según la fibra usada (de 200nm a 1000nm) se transmite el pulso (msec), que en el caso del Holmium es de pulso largo (350msec).

La frecuencia (Hz) y la energía por pulso puede variar de 0.2J a 2.0J; las fibras son reutilizables y usan un extremo de helio-neón, para identificar su punta (5).

Todo esto, permite que el laser holmium tenga una gran flexibilidad para ser empleado en diversos procedimientos endourológicos. Cuatro son las principales técnicas para la reducción de litiasis con laser holmium. A) la técnica de painting (pincelada), dancing o dusting (pulverizar), que consiste en mantener en movimiento la fibra de laser haciendo pasadas de ida y vuelta sobre la superficie del lito, de modo a desintegrarlo capa por capa, lo cual es útil para litiasis menos densas. B) la técnica del chipping (astillar). Es la más comúnmente empleada, que consiste en fragmentar tangencialmente el lito reduciéndolo desde su periferia al centro, similar a esculpir una roca. C) la técnica del clivado o drilling (taladrar), se aplica en litiasis muy densas y básicamente se taladra en un solo lugar hasta encontrar algún plano natural para agrietar la litiasis en segmentos grandes, para luego ir reduciéndola con otras técnicas. D) la técnica de popcorning (hacer palomita de maíz) es útil para litiasis caliciales y se realiza acercando la fibra a 1mm de la mucosa para aplicar continuamente los pulsos para que los fragmentos grandes choquen entre sí alternando su contacto con la fibra y así se van convirtiendo en fragmentos más pequeños para depurarlos (6).

## MATERIAL Y METODOS

Se seleccionaron las patologías endourológicas, principalmente litiasis urinarias, realizadas en el Servicio. El equipo laser Holmium es de marca New Star con potencia máxima de 18 Watts (**Figura 1**). Se utilizaron fibras de laser de 200micras, 400micras y 1000micras; cistoscopios, nefroscopios y ureteroscopios rígidos de 7Fr de marca Storz y ureteronefroscoPIO flexible de marca Wolf de 7,5fr.

El primer caso se trató de una paciente femenina de la quinta década de la vida, con antecedentes de cólico nefrítico izquierdo desde hace más de dos años. Se realizó tomografía simple de vías urinarias en donde se observó imagen litiásica a nivel de la pelvis renal de aproximadamente 4cm de diámetro con moderada dilatación pielocalicial, por lo que se realizó nefrostomía en el Hospital de Clínicas en espera de realizar pielolitotomía vía lumbotomía posterior versus nefrolitotripsia percutánea. Cabe resaltar que el Servicio de Urología del mencionado centro cuenta con litotriptor que emplea fuente de energía neumática para realizar una nefrolitotripsia percutánea, que se indica en casos selectos de pacientes y la disponibilidad de los accesorios percutáneos que carecen en ocasiones. Finalmente, se llevó a cabo la cirugía percutánea previa una pieloureterografía anterógrada a través de la misma nefrostomía colocada en cáliz renal posteroinferior a fin puncionar y realizar otro acceso a través del caliz posterior-medio. La dilatación seriada se complementó con el dilatador de balón Ultraxx, hasta permitir la colocación de un amplatz de 30Fr. Una obtenida la imagen nefroscópica de la litiasis vía video cámara, se procedió a la fragmentación con el láser con una potencia inicial de 5 Watts aumentando progresivamente a 12Watts.

La fibra utilizada fue de 1000 micras para optimizar la velocidad de las perforaciones multiples iniciales, para reducir los fragmentos de 5mm aproximadamente y extraer con pinzas a través del Amplatz (1,7) (**Figura 2**).

En el segundo caso, presentamos a un paciente masculino de 60 años, con antecedente de cáncer de próstata intervenido con prostatectomía radical ocho meses atrás, quien presentó desde el mes posterior a la cirugía estrechez de la unión vesicouretral, tratado mediante sucesivas sesiones de dilatación uretral. Al realizarse finalmente la uretrocistografía retrógrada se reveló además de la estrechez uretrovesical, una litiasis de casi 2cm de diámetro en uréter distal derecho, sin la mínima dilatación ureteral contactado por el reflujo del contraste en vejiga. Se realizó la incisión en hora 12 de la estrechez uretrovesical con cuchilla de Sachse y profundizando con el laser holmiun con una potencia de 10Watts hasta alcanzar la permeabilidad para pasar la camisa de cistoscopia de 21Fr (10). A continuación se procedió a la cateterización del meato ureteral derecho para pasar guía y contraste. Se visualiza la litiasis de casi 2cm en el uréter no dilatado y el mismo lito tampoco se encuentra en un divertículo ureteral como se sospechaba. Se procedió a la litotripsia con láser bajo visión a través de ureteroscopia semirrígida, inicialmente con una potencia de 5Watts alcanzando progresivamente a 12Watts. La fragmentación demoró aproximadamente tres horas debido a la dureza de la litiasis, que en el posterior estudio de su composición química resultó ser de oxalato monohidrato de calcio, considerada la más dura además de la litiasis de cistina (2). El paciente fue de alta con catéter doble J y requirió de una segunda ureteroscopia para pulverizar aún más los fragmentos y retirar con canastilla de Dormia algunos fragmentos residuales de 5mm (**Figura 3**).

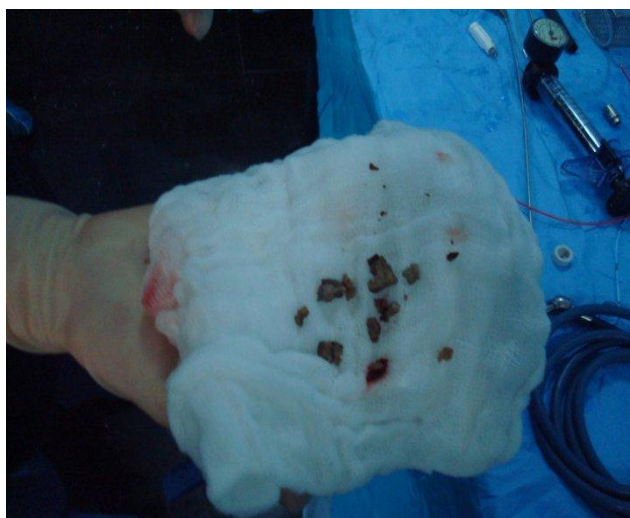El tercer caso clínico, fue un paciente masculino de la quinta década de la vida, con antecedente de litiasis rena izquierda en más de una ocasión que se expulsaron espontáneamente, quien en esta ocasión presentó un cuadro agudo de dolor en fosa lumbar nuevamente del lado izquierdo. Se constató por UROTAC una litiasis de 1cm en uréter superior con importante dilatación proximal. Se optó la ureteroscopia con el flexible para alcanzar la ubicación del lito y realizar la litotripsia con láser. Durante el acto se requirió de la dilatación ureteral distal y colocación de vaina ureteral de 12Fr. La migración del lito al segmento proximal dilatado debido al avance de la vaina ureteral requirió que se avanzara el ureteroscopia flexible de 7,5Fr hasta la pelvis renal en donde se realizó la litotripsia láser a 8Watts de potencia, encontrando como principal dificultad el movimiento sin cesar del cálculo por los impulsos del líquido irrigante y el movimiento respiratorio del paciente que estaba bajo anestesia raquídea. Se retiraron los fragmentos residuales con Dormia culminando el proceso al cabo de tres horas (8,9).

El cuarto caso se trató de una mujer de la cuarta década de la vida, portadora desde hace más de un año de una litiasis renal izquierda de 1cm de diámetro según tomografía, que migra periódicamente del cáliz renal inferior a pelvis renal causando cuadro de dolor tipo cólico, quien fue sometida a tres sesiones de litotripsia extracorpórea sin resultado alguno por lo que se quedó con catéter doble J en espera de cirugía percutánea versus cirugía abierta. Ante la reciente posibilidad de contar con el holmiun láser y el ureteroscopia flexible accedió a ser tratada con la nueva modalidad cirugía endourológica. La presencia del catéter doble J previo en la paciente hizo que no se requiriera de dilatación ureteral y facilitó enormemente la colocación de la vaina ureteral de 12Fr, que el operador consideró necesario en caso de necesitar reingreso múltiple para retirar fragmento litiásico.

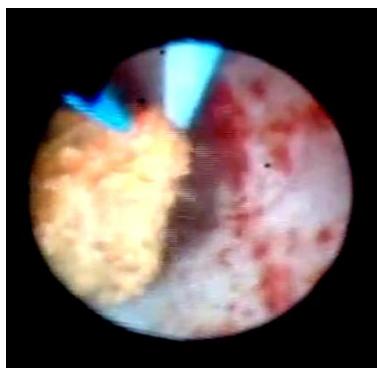
La litotripsia láser se realizó in situ dentro del cáliz renal inferior y el único fragmento residual retirado fue de 5mm en su eje mayor (8,9) (**Figura 4**).



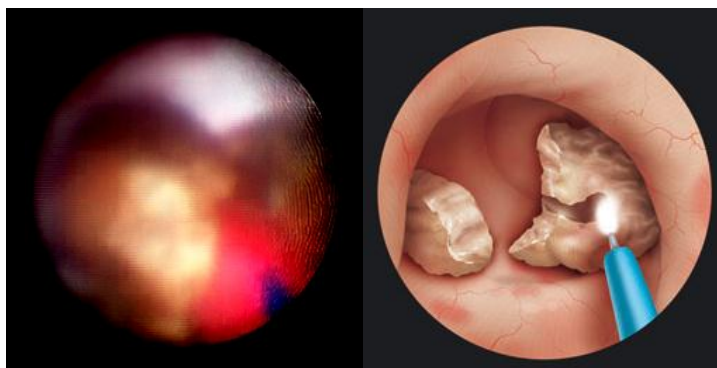
**Figura 1.** Equipo de Holmium Laser (New Star® 18W model)



**Figura 2.** Fragmentos de litiasis extraídos vía percutánea luego de la nefrolitotripsia con láser de Holmium del lito en pelvis renal de 4 cm.



**Figura 3.** Nefrolitotripsia retrograda con ureteronefroscoPIO flexible



**Figura 4.** Ureterolitotripsia laser

## RESULTADOS

Hubo un solo caso de nefrolitotripsia percutánea. Se constató al finalizar el procedimiento la ausencia de litiasis residual mediante la inspección nefroscópica y pielografía anterógrada a través del tubo de nefrostomía. La litotripsia duró en total 120 minutos aproximadamente, siendo la primera percutánea que se realiza con láser en el país. Para la fragmentación se aplicó principalmente la técnica de clivado o drilling y chipping y se extrajeron los fragmentos mediante pinzas. En su seguimiento se realizó radiografía simple de control para asegurar la ausencia de litiasis residual antes de retirar el tubo de nefrostomía. Los casos de ureterolitotripsia con ureteroscopia semirrígida fueron seis, todos ellos a nivel del uréter distal. Ante litiasis poco densas se pudieron pulverizar íntegramente los litos, que ninguno de ellos fueron más de 8mm.

Un caso requirió re-intervenir para fragmentarlo aún más y extraer con Dormía, los cálculos residuales originados de un lito de 2cm de consistencia muy dura, cuyo análisis bioquímico confirmó ser de oxalato monohidrato de calcio.

Dos fueron los casos en los que se realizó la litotripsia intrarrenal vía retrograda empleando el ureteroscopio flexible. Ambos se realizaron a nivel del cáliz renal inferior, mediante fragmentación y extracción de los residuos con canastilla de Dormia sin punta (0 tip), la duración fue de 120 a 150 minutos respectivamente y los pacientes fueron dados de alta al día siguiente con catéter doble J puestos. Retornaron para ser retirados al cabo de 21 días. Un caso de cistolitotripsia se realizó sin mayores dificultades, complementándose la evacuación de los litos residuales con el evacuador de Ellik. En ningún caso de litotripsia se observó perforación de la mucosa, ni migración de cálculos por retropulsión. No se presentaron casos de fiebre, en el postoperatorio. Tres pacientes sometidos a ureterolitotripsia requirieron de tratamientos adicionales, uno de ellos con antecedente de prostatectomía radical se benefició de la incisión de estenosis de la anastomosis vesicouretral con el láser y dos de los pacientes con estrechez uretral, que no permitía el paso de la camisa de cistoscopio de 21Fr, la uretrotomía con láser fue la opción del momento. Todos ellos se realizaron con potencias de entre 5 y 12Watts y el seguimiento mediante calibraciones no reveló re-estenosis hasta un periodo de tres meses a un año.

## DISCUSION

De los 10 casos de pacientes con litotripsia, solo uno requirió re-intervención por tratarse de una litiasis de extrema dureza de 2cm en el uréter distal. Aún en litiasis de más de 4cm, la fragmentación y extracción fue completa mediante la vía percutánea, un resultado inicial similar a lo descrito en la literatura que reporta una eficacia por encima del 90%, independientemente de la densidad o dureza cálcica del lito (2). Los litotriptores electrohidráulicos y neumáticos alcanzan una eficacia de 73% a 100% (1,2). No hubo perforaciones de mucosas o migración del lito por retropulsión en estos 10 casos iniciales, debido principalmente a la baja potencia empleada (3,6 a 12watts). Estos resultados son similares al riesgo de perforación que reportan la mayoría de los estudios que son  $\leq 1\%$ (1,2), dado que la penetración del láser en el tejido no supera los 0,5mm a potencia similar. En comparación, en la litotripsia electrohidráulica, las perforaciones pueden aparecer en el 17,6% a 40%, y la neumática ser de 2,6% (1). Los litotriptores ultrasónicos pueden superar al láser en la eficacia y en la velocidad, sobre todo si se combina con el neumático aplicado en la nefrolitotripsia percutánea, siendo su principal desventaja sus sondas rígidas que no pueden ser utilizadas con los endoscopios flexibles. Si bien existen en el mercado sondas flexibles para litotriptores neumáticos, sus fabricantes aun no pueden optimizarlas para alcanzar al diámetro de las fibras laser en general, recordando que para la litotripsia calicial retrograda para no restar la flexión óptima del ureteroscopio flexible, se emplean fibras laser de 200micras. La litotripsia laser tiene como principal desventaja, en comparación con los otros litotriptores, su velocidad lenta la que se ve compensada por los fragmentos muy reducidos, sobre todo cuando se realiza la litotripsia intrarrenal retrograda, lo que limita la técnica a litiasis de 2cm aproximadamente, ideal en aquellos pacientes en que fracasó el tratamiento con la litotripsia extracorpórea. En caso de nefrolitotripsia percutánea se puede aumentar más la energía y la frecuencia; y, en las modalidades ureteroscópicas, la frecuencia, de manera a acelerar el proceso (2).



Las fibras laser a pesar de su precio elevado, tienen la pequeña ventaja de ser reutilizables, y a medida que su longitud se va degradando con el uso, uno puede percatarse con la experiencia que ante los cálculos de ácido úrico y de cistina la degradación es mínima en comparación con los cálcicos y los de estruvita (2,3).

El desafío para su conservación radica en el cuidado de su almacenaje para la esterilización con óxido de etileno, atendiendo a no quebrar la fibra y el conector que cuenta con una superficie de cristal delicada que es la que conduce el haz del láser desde equipo, cuya integridad verificamos en cada cirugía con el haz de luz visible (aiming beam) incorporado en el equipo y la inspección en cuarto oscuro de la fibra, buscado alguna fuga luminosa a lo largo de la misma (2). Otro detalle a tener en cuenta para prolongar la vida útil de la fibra es emplear racionalmente la fibra de medida adecuada para cada procedimiento. Por ejemplo, para la nefrolitotripsia percutánea y la cistolitotripsia, es ideal la fibra de 1000micras que agiliza de cierta manera la fragmentación de litiasis grandes, aumentando la superficie de contacto del láser con la piedra, evitando “taladrar” profundamente en un lugar, por lo que, más que la técnica de drilling (taladrar) se prefiere la combinación de drilling y chipping (astillar), a fin de crear un pozo estrecho inicial para fragmentar desde el interior de la litiasis mediante el chipping obteniendo astillados de aproximadamente 5mm para ser extraídos con pinzas a través del Amplatz (7). Todo ello con el objetivo de reducir el tiempo operatorio, a diferencia de la técnica de pulverización (dusting) que se emplea en litiasis más pequeñas que prescinden de extraer fragmentos. Para los casos de ureterolitotripsia las fibras de 365 y 400micras suelen ser las más adecuadas y para la nefrolitotripsia que emplea el ureteroscopio flexible, las fibras de 200 micras son más aptas para no reducir la amplitud de angulación del flexible, e incluso se puede emplear también una vaina protectora para el canal de trabajo del instrumental flexible (8,9).

Otro detalle técnico a considerar es el uso de una bomba manual de irrigación, para reducir el efecto de “tormenta de nieve” que aparece cuando se realiza la pulverización litiásica con el láser, especialmente cuando el campo visual es reducido con la ureteronefroscofia flexible (9). En ninguno de los casos el tiempo quirúrgico más allá de lo habitual, significó absorción de líquido que en todos los casos fueron soluciones fisiológicas. Tampoco ha habido cuadro febril posoperatorio, debido principalmente al uso racional de profilaxis antibiótica peri y posoperatoria (1). Cabe mencionar que el efecto fototérmico actúa en gran medida como “bactericida” en un medio que la presión hídrica de la irrigación disemina fácilmente los gérmenes que se expulsan desde el interior de la litiasis durante la litotripsia (2). En dos casos de ureteroscopías se realizaron uretrotomías mínimas con laser en hora 12, debido a estrecheces para flanquear la camisa de cistoscopio de 21Fr. En controles posteriores uno de ellos requirió ser re-evaluado con uretrocistografía retrograda y tuvo que ser seguido con calibraciones uretrales periódicas durante 6 meses (10).

En la paciente, en la que, la litotripsia extacorpórea no tuvo éxito, la nefrolitotripsia retrógrada redundó en beneficios al obviar las posibles morbilidades que pudieran surgir en caso se realizar la litotripsia percutánea o cirugía abierta, teniendo en cuenta la obesidad de la paciente (120Kg) (2).

Los resultados a corto y largo plazo en los diversos tratamientos mediante laser Holmium, demostraron eficacia inicial similar a los descritos por los autores de importantes centros hospitalarios internacionales (2,3,10).

Tiene como principales ventajas su versátil aplicación en las patologías litiásicas y en tejidos blandos, la relativa seguridad en comparación con los otros litotriptores por la mínima retropulsión y riesgo de perforaciones. Además para las litiasis de durezas extremas parece ser el mecanismo más eficiente para la fragmentación de las mismas.

La principal desventaja sigue siendo su costo, aun así cada vez se hace más accesible inclusive tanto a nivel institucional como profesional privado, debido al abaratamiento internacional del equipo laser y la ventaja de poder reutilizar una misma fibra para varios procedimientos mientras su longitud permita. En nuestro nosocomio se ha implementado el uso del láser Holmium dentro del campo de la endourología, estableciéndose como “estándar de oro” para la patología litiásica y ganando aceptación dentro de esta patología. El campo de la endourología constituye una área primordial para el urólogo general, por lo cual el adiestramiento y empleo de la tecnología láser, constituye uno de los mayores retos en la formación profesional del mismo. Finalmente la venida del litotriptor láser ha permitido a nuestros profesionales connacionales alcanzar el último hito de la endourología que es la litotripsia intrarrenal retrógrada y cirugías uretero-pielo-caliciales vía ureteronefroscopios flexibles.

## REFERENCIAS BIBLIOGRAFICAS

1. Matlaga BR, Lingeman JE. Surgical Management of Upper urinary tract calculi. In: Wein A (editor). Campbell-Walsh Urology. 10a Edición. USA. Elsevier. 2012. 1357-1411.
2. Stallman KJ, Teichman JM. Laser in urology. Minimally invasive urologic surgery 2005;33:765-783
3. Lee J, Gianduzzo RJ. Avances en Tecnología láser en Urología. Urol Clin North Am 2009;36:189-198.
4. Velázquez-Alba D, Carballido-Rodríguez J. Fundamentos de laser y su aplicación en Urología. Arch Esp Urol 2008;61:965-970.
5. Fried NM. Therapeutic applications of lasers in urology: an update. Expert Rev Med Devices 2006;3:81-94.
6. Sarah L. Hecht, J. Stuart Wolf Jr. Techniques for Holmium Laser Lithotripsy of Intrarenal Calculi . The Journal of Urology. February 2013 (Vol. 81 | No. 2 | Pages 442-445).
7. Lee BR, Smith AD. Percutaneous treatment of renal and ureteral calculi. Minimally invasive urologic surgery 2005;29:678-691
8. Fuchs GJ, Yurkanin JP. Retrograde endoscopic treatment of renal stones: indications and technique of retrograde intrarenal surgery. Minimally invasive urologic surgery 2005;30:693-730
9. Desai MR, Ganpule A. Flexible ureterorenoscopy. BJU international Surgery illustrated. 2011; 108, 462-474
10. Jin T, Li H, Jiang LH, et al. Safety and efficacy of laser and cold knife urethrotomy for urethral stricture. Chin Med J (Engl) 2010;123:1589- 1595.