

## Artículo de Revisión

# *Feocromocitoma. Manejo Anestésico Transoperatorio. Apropósito de un caso y revisión de la literatura*

## *Feocromocitoma. Anesthetic transopera- tory managed. Report of a case.*

**Ortellado Nelson<sup>1</sup>, Carísimo  
María Irene<sup>2</sup>, Huber Gustavo<sup>3</sup>**

- 
- 1) Médico Anestesiólogo del Departamento Central de Anestesiología, Hospital de Clínicas, Facultad de Ciencias Médicas, Universidad Nacional de Asunción. Médico Anestesiólogo del Hospital Nacional de Itauguá.<sup>2</sup>
  - 2) Médica Anestesióloga del Departamento Central de Anestesiología, Hospital de Clínicas, Facultad de Ciencias Médicas, Universidad Nacional de Asunción.
  - 3) Médico Residente de primer año de Anestesiología del Hospital Nacional de Itauguá.

### RESUMEN

Se presenta en éste reporte el caso de una paciente de sexo femenino, de 11 años de edad, portadora de un feocromocitoma sintomático, sometida a extirpación quirúrgica del mismo por vía videolaparoscópica, y se describe el manejo farmacológico pre e intraoperatorio con bloqueantes adrenérgicos de esta poco usual, pero potencialmente letal patología en la población pediátrica.

**Palabras clave:** Feocromocitoma, células cromafines, bloqueo alfa adrenérgico, bloqueo beta adrenérgico.

### SUMMARY

It is presented in this report the case of an 11 years old, female patient, with a symptomatic pheochromocytoma, that has been surgical removed by videolaparoscopic technique, and it is described the pre and intraoperative pharmacological management with adrenergic blockers of this unusual, but potentially lifethreatening condition in the pediatric population.

**Key words:** Pheochromocytoma, chromaffin cells, alpha adrenergic blockade, beta adrenergic blockade.

### INTRODUCCIÓN

El término “feocromocitoma” derivado del griego (*Phaio* oscuro, *khromo* color, *kyto* célula y *oma* tumor), se refiere al color que adquieren las células tumorales al ser teñidas con sales de cromo. En 1886, Fränkel realizó la primera descripción de un paciente con feocromocitoma, sin embargo, el término fue acuñado por Ludwig Pick, un patólogo en 1912. En 1926, Roux practicó la primera resección quirúrgica de un feocromocitoma en Lausanne, Suiza, y más tarde ese mismo año, Charles Mayo lo hizo en los Estados Unidos<sup>(2)</sup>.

Se trata de un tumor neuroendócrino originado en las células cromafines de la médula de las glándulas suprarrenales o de tejidos cromafines extra adrenales que fallaron en involucionar luego del nacimiento<sup>(1)</sup>, caracterizado por una excesiva secreción de catecolaminas que puede llegar a precipitar crisis hipertensivas y arritmias cardíacas potencialmente letales<sup>(2)</sup>.

Las células cromafines son células neuroendócrinas halladas en la médula de las glándulas supra-

renales, y en otros ganglios del sistema nervioso simpático. Derivan de la cresta neural embrionaria. A la quinta semana del desarrollo fetal, las células neuroblásticas migran de la cresta neural para formar la cadena simpática y los ganglios preaórticos, y en un segundo tiempo, migran también a la médula adrenal.<sup>(1)</sup>

Los productos secretores predominantes del feocromocitoma son catecolaminas: noradrenalina y adrenalina, y en menor cuantía, dopamina. Además de las catecolaminas, las células del feocromocitoma pueden elaborar y liberar diversos neuropéptidos y citoquinas inflamatorias capaces de ejercer efectos sistémicos intra y extra adrenales y causar síndromes clínicos característicos<sup>(3)</sup>.

Tradicionalmente, es conocido como el “Tumor 10%”, ya que, en un 10% de los casos, la enfermedad presenta las siguientes características: es bilateral, maligna, de origen extraadrenal, ocurre en la infancia, es de carácter familiar, recurre luego de haber sido resecado y se asocia a neoplasia endócrina múltiple (NEM), ya sea NEM-2A (carcinoma medular de tiroides, adenoma paratiroideo) o NEM-2B (carcinoma medular de tiroides o síndromes marfanoides).

Es así que han sido identificadas mutaciones en cinco genes responsables de feocromocitomas familiares: el gen de von Hippel - Lindau, causante del síndrome del mismo nombre, el gen RET, causante de la NEM tipo 2, el gen de la neurofibromatosis tipo 1, que está asociado con la enfermedad de von Recklinghausen, y los genes que codifican las subunidades B y D de la succinato deshidrogenasa mitocondrial (SDHB y SDHD), que están asociados con los paragangliomas familiares y feocromocitomas<sup>(4)</sup>.

Es debido a éstas mutaciones que también pueden hallarse feocromocitomas en pacientes con acromegalia, dermatomiositis, neurofibromatosis (enfermedad de von Recklinghausen) o enfermedad de von Hippel - Lindau. (angioma de 1 retina, hemangioblastoma del sistema nervioso central, carcinoma de células renales, quistes pancreáticos y cistoadenoma epididimario).<sup>(1,5-11)</sup>

La frecuencia de éstos síndromes en pacientes con feocromocitoma es desconocida, por lo tanto, todos los pacientes con feocromocitoma deberían ser sometidos a un *screening* para NEM-2 y enfermedad de von Hippel - Lindau, y así también, todos los pacientes de familias con NEM-2, enfermedad de von Hippel - Lindau, neurofibromatosis tipo 1 y mutaciones del gen de la succinato deshidrogenasa, deben ser sometidos a un *screening* para feocromocitoma, incluso si son asintomáticos<sup>(6-12)</sup>.

El feocromocitoma tiene una gran variabilidad de presentación clínica, pero la más común incluye episodios de cefalea, sudoración, palpitaciones,

taquicardia e hipertensión arterial. Las serias y potencialmente letales complicaciones de éste tumor son secundarias a los potentes efectos de las catecolaminas por él secretadas<sup>(12)</sup>. Así, los pacientes con tumores predominantemente secretantes de noradrenalina presentan hipertensión a menudo severa y refractaria a la terapia convencional, y los pacientes con tumores predominantemente secretores de adrenalina o dopamina exhiben una gran variedad de síntomas, usualmente episódicos, como taquicardia con palpitaciones, ataques de pánico y sentimientos de angustia<sup>(13,14,15)</sup>. Otros síntomas menos específicos y que pueden mimetizar otras patologías incluyen temblor de manos, nerviosismo, irritabilidad, insomnio, debilidad, dolor torácico, dolor abdominal, constipación, incremento del apetito y pérdida de peso<sup>(16)</sup>. Algunos pacientes presentan niveles sanguíneos elevados de glucosa como resultado de la glucogenólisis y la liberación alterada de insulina por los islotes pancreáticos<sup>(13,14,15)</sup>.

Es esencial que, una vez hecho el diagnóstico, se inicie el tratamiento médico para inhibir los efectos deletéreos de las catecolaminas sobre los órganos diana<sup>(13,14,15)</sup>.

Existen factores externos que pueden precipitar crisis hipertensivas, como la inducción anestésica, los fármacos opiáceos, antagonistas dopaminérgicos, descongestivos como la pseudoefedrina, drogas inhibidoras de la recaptación de catecolaminas, incluyendo antidepresivos tricíclicos y cocaína. Además los medios de contraste radiológicos y el parto<sup>(16)</sup>.

El feocromocitoma puede presentarse durante el embarazo y mimetizar los síntomas usuales de la toxemia, ya sea como una simple hipertensión o como una fulminante eclampsia, y los delineamientos para el manejo anestésico son los mismos<sup>(17-20)</sup>. El diagnóstico definitivo del feocromocitoma se establece demostrando una sobreproducción de catecolaminas y es confirmado por el hallazgo de niveles elevados de catecolaminas en plasma o excreción aumentada de metabolitos de las catecolaminas (metanefrinas, ácido vanilmandélico) en la orina de 24 horas<sup>(21)</sup>.

La detección electromecánica con líquido de cromatografía de alta performance permite una medición adecuada de adrenalina, noradrenalina y dopamina libres en fluidos corporales como orina o sangre, y ésta técnica está reemplazando a las antiguas técnicas de medir metabolitos urinarios de catecolaminas<sup>(22)</sup>. Una vez establecido el diagnóstico, estudios imagenológicos como el scan tomográfico computarizado, resonancia magnética, scintigrafía de I131metaiodobencilguanidina (MIBG) y tomografía con emisión de 18 F - dihidroxifenilalanina positrones son utilizados para localizar el tumor<sup>(21,23,24)</sup>. La MIBG ha sido muy efectiva en identificar sitios poco comu-

nes de localización tumoral como vejiga urinaria y pericardio<sup>(80)</sup>. Debido a que aproximadamente uno de cada cuatro feocromocitomas son entidades hereditarias, el screening de alteraciones genéticas es importante. La cirugía adrenal laparoscópica, precedida de bloqueo alfa adrenérgico preoperatorio, constituye el tratamiento de elección y usualmente es curativo. En feocromocitomas malignos, la radio y quimioterapia son opciones terapéuticas paliativas<sup>(21,23,24)</sup>.

La morbimortalidad cardiovascular del feocromocitoma no tratado es alta, y la resección quirúrgica es la única terapia curativa. Durante la cirugía, existe un riesgo elevado de liberación masiva de catecolaminas, que puede resultar en crisis hipertensivas y arritmias cardíacas fatales. La administración pre y transoperatoria de drogas vasoactivas como alfa y beta antagonistas y bloqueantes de los canales de calcio ha reducido los riesgos operatorios<sup>(25)</sup>.

### PRESENTACIÓN DEL CASO

Paciente de sexo femenino, de 11 años de edad, de 29.3 kg de peso, programada para suprarrenalectomía videolaparoscópica izquierda por feocromocitoma. Valoración del estado físico preoperatorio ASA 3. Presenta historia de un año de evolución de cefalea e hipertensión arterial, acompañadas de pérdida de 5 kg de peso desde el inicio del cuadro. Tratada con enalapril 20 mg/día, carvedilol 12.5 mg/día y nifedipina sublingual según necesidad. Sin otros datos positivos de valor a la anamnesis ni al examen físico. Estudios preoperatorios a continuación:

*Exámenes laboratoriales:* Hb 12.8 g/dL, Hto 38.4%, GB 6800/mm<sup>3</sup>, plaquetas 288000/mm<sup>3</sup>, urea 23.5 mg/dL, creatinina 0.7 mg/dL, Na 137 mEq/L, K 4.1 mEq/L, Ca iónico 10.2 mg/dL, TP 13 segundos (81%), TTPA 33 segundos, ácido vanilmandélico en orina 3.7 mg/24 horas, tipificación sanguínea O Rh (+).

*Electrocardiograma y radiografía de tórax:* normales.

*Ecocardiograma:* normal, con fracción de eyección de 80 %.

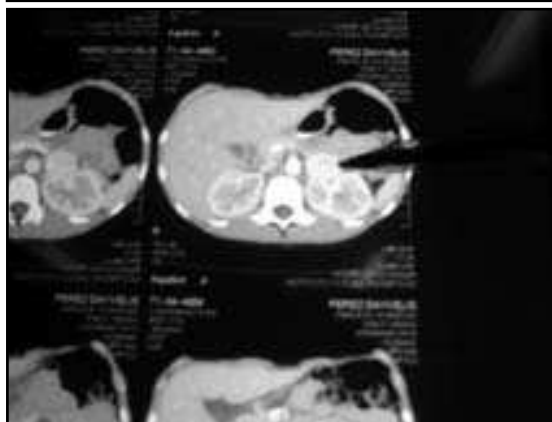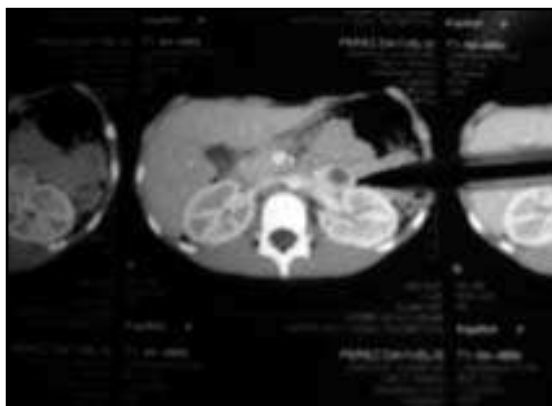
*Ecografía:* A la izquierda, por detrás de la cola del páncreas, delante del riñón adyacente al borde izquierdo de la aorta se observa formación de aspecto nodular bilobulada, con diámetro mayor longitudinal, siguiendo el componente superior sólido, relativamente homogéneo y el inferior sólido, con área liponecoica central (necrosis), midiendo de longitud 47 mm y de ancho 23 mm.

Dicha formación es compatible con proceso expansivo a nivel de la glándula suprarrenal.

*Tomografía axial computarizada de abdomen:* En proyección de la glándula suprarrenal izquierda se observa imagen de masa redondeada, bien delimi-

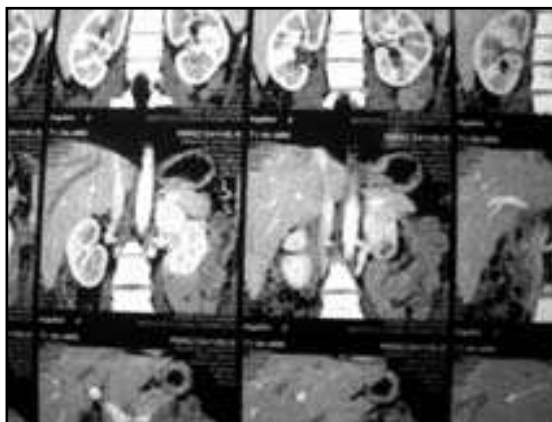
tada, que mide 3 cm de diámetro y presenta un área hipodensa central redonda, que mide cerca de 1 cm de diámetro (necrosis ?). Ambos riñones estructuralmente conservados, sin dilatación de sistemas pielocaliciales. No se observan adenopatías retroperitoneales ni lumboaórticas. Ausencia de líquido libre en cavidad abdominal. (*Imagen 1*)

**Imagen 1**



*Tomografía computarizada multislise de abdomen superior:* Los hallazgos exhiben proceso expansivo en contacto con el polo inferior de la glándula suprarrenal izquierda y el hilio renal homolateral. No se puede determinar con certeza el origen de la tumoración por su contacto suprarrenal y renal. (*Imagen 2*)

**Imagen 2**



*Relato Intraoperatorio:* Ingreso de la paciente a quirófano, portando la misma una vía venosa periférica número 20 instalada en miembro superior izquierdo, por la cual se administra la premedicación anestésica consistente en 1.5 mg de midazolam, obteniéndose una sedación grado 3 de Ramsay. Posteriormente se canaliza otra vena periférica en miembro superior derecho, con catéter de teflón, calibre 18, y se procede a la monitorización no invasiva: presión arterial no invasiva con manguito insuflable en miembro superior izquierdo, trazado electrocardiográfico continuo de la derivación DII, saturación periférica de oxígeno con oximetría de pulso y medición de CO<sub>2</sub> espiratorio, con monitor multiparamétrico Datascope Passport Model EL.

*Signos vitales preoperatorios:* PA 130/80 mm Hg, FC 64 por minuto, Temperatura axilar 36.6 C.

*Técnica anestésica:* Desnitrogenación con oxígeno a 100 % a 100 mL/kp durante 2 minutos con escape total en la válvula pop off del circuito ventilatorio. Inducción de la anestesia general endovenosa con midazolam 3.5 mg, atracurio 20 mg, fentanyl 1000 ucg. Ventilación a presión positiva con máscara facial con agente anestésico inhalatorio isoflurano 3% en 1 litro de oxígeno administrado a través de vaporizador calibrado, hasta plano anestésico adecuado. Fentolamina 1 mg EV, luego de 2 minutos intubación orotraqueal con tubo número 6,5 con cuff con fijación del mismo en 13 cm a nivel de la comisura labial, verificación de presencia de murmullos vesiculares en ambos campos pulmonares y capnografía (+) e inicio de ventilación mecánica en sistema circular con absorbedor de CO<sub>2</sub> con máquina de anestesia Datex Ohmeda 7900, con los siguientes parámetros: frecuencia respiratoria 10 por minuto, presión inspiratoria 16 cm H<sub>2</sub>O, relación I:E 1:2, FiO<sub>2</sub> 1.0. Mantenimiento de la anestesia general con isoflurano, variando la concentración entre 1 y 2.5% en 1 litro de oxígeno durante todo el acto operatorio. Tras la anestesia e intubación orotraqueal, mínima alteración hemodinámica, con PA de 81/53 mm Hg y FC de 82 por minuto.

Una vez bajo anestesia general, colocación de la paciente en la posición quirúrgica, decúbito lateral derecho, asepsia del área quirúrgica e introducción de 4 trócares en cavidad abdominal, dos de 5 y dos de 10 mm de diámetro. Insuflación de cavidad abdominal con CO<sub>2</sub>, con presión de 12.5 mm Hg y cámara de 30 grados. Luego de la insuflación, PA de 103/57 mm Hg y FC de 68 por minuto.

La capnografía se mantuvo entre 24 y 36 mm Hg durante toda la cirugía.

Durante el clampado de vasos suprarrenales se registran cifras tensionales de 159/94 y FC de 86 por minuto, y previamente al mismo se administran 2

bolos de fentolamina de 1 mg cada uno, con lo cual la PA desciende a 59/31 y FC de 101 por minuto durante la extirpación del tumor. También se realizaron 3 dosis de esmolol, de 2, 3 y 2 mg respectivamente durante la manipulación quirúrgica del tumor. Una vez extirpado el tumor, se administran 2 bolos de adrenalina de 0.05 mg cada uno, aumentando la PA a 134/82 y permaneciendo la FC en 88 por minuto. Posteriormente, durante el resto de la cirugía, el control hemodinámico fue solo con agente anestésico inhalatorio.

El aporte de líquidos durante la cirugía consistió en 1400 mL de soluciones cristaloides, 1200 mL de suero fisiológico al 0,9 % y 200 mL de suero glucosado al 5 %, no transfusiones de productos hemoderivados. Control de diuresis de 80 mL/hora, en total 240 mL en 3 horas de cirugía. Cantidad de sangrado despreciable.

Finalizada la cirugía, se traslada a la paciente a la unidad de terapia intensiva pediátrica (UTIP), intubada, con ventilación controlada manual, con oxígeno 100 % a 5 litros por minuto.

En la UTIP fue mantenida con bomba de infusión continua de midazolam 1 ucg/kp/min y fentanyl 1 ucg/kp/min, en asistencia respiratoria mecánica.

Fue extubada a las 11 horas del postoperatorio, con PA de 100/60 mm Hg y FC de 90 por minuto y escala de sedación de Aldrete de 10 puntos.

*Estudio anatomopatológico postoperatorio:* compatible con tumor de células cromafines, feocromocitoma.

### Pieza Operatoria.



### DISCUSIÓN

El caso presentado resulta de interés, ya que el feocromocitoma es un tumor extremadamente raro en niños<sup>(13,26,27)</sup>. El manejo pre y transoperatorio debe seguir los mismos principios que en los adultos<sup>(13)</sup>, en donde una de las aristas principales del tratamiento

consiste en el control y compensación preoperatorios de los síntomas secundarios a la hipersecreción de catecolaminas, siendo el "gold standard" para ello los fármacos bloqueantes alfa y beta adrenérgicos. Estos agentes bloqueantes previenen la respuesta generada por agonistas exógenos y noradrenalina endógena secretada neurogénicamente. La principal respuesta cardiovascular al bloqueo alfa adrenérgico es la hipotensión postural con estimulación cardíaca inducida en forma refleja. Si hay una vasoconstricción neurogénica presente, ésta se revertirá. La principal respuesta cardiovascular al bloqueo beta adrenérgico es la bradicardia. Si están presentes taquiarritmias, éstas se enlentecerán. El bloqueo beta adrenérgico tiende además a incrementar la resistencia periférica. A menos que la circulación ya se encuentre previamente deteriorada, éste efecto vasoconstrictor es insignificante<sup>(28)</sup>.

Antagonistas alfa adrenérgicos. La fenoxibenzamina ha sido ampliamente utilizada desde la década de 1950<sup>(29)</sup> como el pilar en el control pre y perioperatorio de la presión arterial en pacientes con feocromocitoma<sup>(30,31,32)</sup> y sigue siendo utilizada<sup>(33,34,35,36)</sup>. Entre sus ventajas destacan su larga duración de acción y que produce un bloqueo no competitivo como resultado de la unión covalente de la droga al receptor<sup>(37)</sup>.

Su principal efecto es prevenir los efectos de las catecolaminas liberadas durante el periodo preoperatorio. (33,30) Sus desventajas son numerosas. Primero, siendo un antagonista alfa adrenérgico no selectivo, bloquea los receptores alfa 2 adrenérgicos, especialmente aquellos ubicados en la membrana presináptica de las neuronas terminales adrenérgicas, que son parte de un asa de retroalimentación negativa que regula la liberación de noradrenalina<sup>(38)</sup>.

Consecuentemente, la liberación de noradrenalina en las terminaciones nerviosas cardíacas simpáticas queda desinhibida, y lo que en circunstancias normales sería una actividad nerviosa simpática normal, causa efectos cronotrópicos e inotrópicos indeseables. Tradicionalmente, esto era controlado con antagonistas beta adrenérgicos adyuvantes<sup>(37,30)</sup>.

Segundo, la unión covalente no competitiva, resulta en un bloqueo irreversible que ha sido atribuido a la alquilación del receptor alfa por un ión carbono altamente reactivo formado por el clivaje de la amina terciaria de la fenoxibenzamina<sup>(37)</sup>. Aunque la vida media farmacológica de la fenoxibenzamina es de alrededor de 24 horas, la prolongación del bloqueo del receptor, depende de la tasa de resíntesis de receptores<sup>(39,40)</sup>. Refiere Prys Roberts que uno de sus hallazgos principales en un estudio reciente fue la marcada prolongación del bloqueo alfa adrenérgico en el periodo postoperatorio, a pesar de haber suspendido la administración de fenoxibenzamina 24 a

48 horas antes de la operación<sup>(41)</sup>. Un gran número de problemas postoperatorios pueden ser atribuidos a ese efecto. Pacientes que han estado sujetos a terapias prolongadas con fenoxibenzamina a menudo permanecen muy somnolientos las primeras 48 horas postoperatorias, y esto puede ser el resultado de un bloqueo alfa 2 adrenérgico central persistente. Como las arteriolas sistémicas son insensibles a los agonistas adrenérgicos en éstos pacientes, se estableció la práctica de expandir el volumen intravascular en exceso<sup>(30)</sup>, resultando en retención marcada de fluidos intersticiales y edemas periféricos. Otras desventajas de la fenoxibenzamina administrada preoperatoriamente son aparición de somnolencia, cefalea y congestión nasal - todos efectos centrales relacionados al bloqueo alfa 2 adrenérgico -, y marcada hipotensión postural<sup>(41)</sup>.

La fenoxibenzamina debería ser iniciada en dosis pequeñas (10 mg, 2 o 3 veces al día), e incrementada gradualmente hasta que todos los signos de actividad presora hayan sido suprimidos, o hasta que el paciente se queje de los efectos colaterales de la hipotensión postural, congestión nasal, o ambos, usualmente cuando la dosis excede los 90 mg/día. La taquicardia debería ser controlada mediante la introducción cuidadosa de un bloqueante beta adrenérgico (propranolol, atenolol, metoprolol o labetalol)<sup>(41)</sup>.

El bloqueo selectivo competitivo alfa 1 adrenérgico con prazosin en pacientes con feocromocitoma fue abogado por Wallace y Gill<sup>(42)</sup> y otros,<sup>(43,44)</sup> pero no lograron popularidad. Una razón para eso podría ser que los médicos eran reticentes al uso de dosis altas de prazosin, la nueva droga para el tratamiento de la hipertensión. Prazosin, una droga con gran metabolismo de primer paso<sup>(45)</sup>, era probablemente administrada en dosis inadecuadas, y a pesar de ahorrar receptores alfa 2 adrenérgicos, habría minimizados la activación beta adrenérgica en el corazón<sup>(46)</sup>. Debido a su elevado clearance (4 - 5 mL/kg/min) y a su corta vida media de eliminación (2 - 3 horas), las concentraciones sanguíneas de prazosin puede disminuir a niveles inefectivos al momento de la cirugía si la última dosis fue administrada la noche previa. Russell y col<sup>(47)</sup>, mencionaron que el pretratamiento con fenoxibenzamina proveía estabilidad intraoperatoria superior que el prazosin.

El efecto hipotensivo del prazosin es concentración dependiente, y puede tener un efecto hipotensivo profundo luego de la primera dosis, lo cual es reflejo de vasodilatación arteriolar inmediata que se produce en un paciente que ha estado en un estado de vasoconstricción venosa y arteriolar con bajo volumen sanguíneo circulante<sup>(48)</sup>, un estado característico de la secreción elevada prolongada de noradrenalina. El prazosin debe iniciarse a una dosis de 1 mg cada 8 horas e incrementarse gradualmente hasta llegar a 12

mg/día. (30) El doxazosin es un agonista competitivo y selectivo alfa 1 adrenérgico, que, siendo no lipofílico, tiene una alta biodisponibilidad (70 %), no cruza la barrera hematoencefálica, y tiene una duración de acción prolongada, permitiendo así la administración de una sola dosis diaria<sup>(49,50,51)</sup>.

Concentraciones medias plasmáticas pico de aproximadamente 8 ucg/litro pueden ser logradas a las 4 horas de una dosis por vía oral de doxazosin de 1 mg, y la dosis se incrementa linealmente hasta llegar a 16 mg/día. (52) El doxazosin aumenta la perfusión renal, disminuye la resistencia vascular renal, y no modifica la respuesta renal al ejercicio<sup>(53,54,55)</sup>. Por éstas razones, el autor Prys Roberts seleccionó en el año 1991 al doxazosin como la droga con el perfil casi ideal para el manejo preoperatorio de pacientes con feocromocitoma.

Como el doxazosin no bloquea los receptores alfa 2 adrenérgicos presinápticos que regulan la liberación de noradrenalina en las terminaciones nerviosas adrenérgicas cardiacas, es innecesario administrar bloqueantes beta adrenérgicos, a menos que el tumor sea secretor de adrenalina<sup>(41)</sup>.

#### *Antagonistas beta adrenérgicos.*

Hay dos razones para usar antagonistas beta adrenérgicos en el tratamiento preoperatorio de pacientes con feocromocitoma. La primera es limitar los signos y síntomas secundarios al exceso de adrenalina circulante, que se manifiesta principalmente por taquicardia, con o sin arritmias cardiacas. Esto será evidente en pacientes con tumores predominantemente secretores de adrenalina y dopamina. Como el objetivo primordial consiste en limitar la taquicardia excesiva, mediada por los receptores beta 1 adrenérgicos, es lógico seleccionar antagonistas beta 1 adrenérgicos selectivos como el atenolol o el bisoprolol, para minimizar los efectos adversos bronquiales o sobre la vasculatura periférica. El labetalol ha sido elegido porque bloquea ambos receptores adrenérgicos, alfa y beta. El bloqueo adrenérgico alfa es competitivo pero débil, pero suplementa aditivamente cualquier bloqueo alfa preexistente debido al uso de fenoxibenzamina, prazosin o doxazosin. El carvedilol (12.5 - 50 mg/día) es otro antagonista beta adrenérgico con efectos alfa bloqueante débiles<sup>(56)</sup>. Otros antagonistas no selectivo (mixto beta 1 y beta 2) como el propranolol (40 - 240 mg/día) o el metoprolol (50 - 200 mg/día) pueden ser empleados, pero se deben seleccionar cuidadosamente los pacientes que no tengan historia de vías aéreas reactivas o arteriopatías periféricas. El celiprolol (200 - 400 mg/día) que tiene efectos beta 1 antagonistas y beta 2 agonistas<sup>(57)</sup>, es la droga de elección en aquellos pacientes.

La segunda razón es para bloquear la actividad cardiaca simpática excesiva secundaria a la supre-

sión del mecanismo regulador alfa 2 presináptico producido por drogas como la fenoxibenzamina. La supresión de la actividad cardiaca simpática mediada por el bloqueo de los receptores beta adrenérgicos puede precipitar edema agudo de pulmón en ausencia de una dilatación arteriolar adecuada<sup>(30)</sup>.

Un resultado quirúrgico positivo tras la extirpación de un feocromocitoma depende de múltiples factores, incluyendo la valoración del potencial daño a órganos vitales antes de la cirugía, la adecuada reposición de volumen sanguíneo y el establecimiento de un bloqueo alfa adrenérgico preoperatorio, así como un manejo anestésico meticuloso de los pacientes durante la cirugía y soporte circulatorio apropiado luego de ésta<sup>(58)</sup>, ya que la exposición preoperatoria prolongada a elevados niveles de noradrenalina circulantes resulta en la constricción de ambos lechos vasculares, el arteriolar y el venoso, resultando en un marcado descenso del volumen sanguíneo circulante<sup>(13,14,15)</sup>, que sumado al bloqueo adrenérgico farmacológico preoperatorio, ocasionan la consecuente hipotensión arterial que constituye la principal complicación postoperatoria del feocromocitoma, y ésta puede ser refractaria al reemplazo de volumen intravascular y a los agonistas adrenérgicos.

Mientras el tumor extirpado estaba activo, la producción de catecolaminas de la glándula contralateral estaba suprimida y los receptores adrenérgicos se encontraban regulados en baja ("down regulation"). Así, en ausencia de catecolaminas del tumor, la única fuente será la noradrenalina liberada de las terminaciones nerviosas adrenérgicas y ésto dependerá de la actividad nerviosa simpática generalizada que se encuentra notablemente disminuída durante la anestesia<sup>(13)</sup>.

Las drogas anestésicas pueden exacerbar los efectos letales cardiovasculares debidos a la hipersecreción de catecolaminas. Tratar a los pacientes preoperatoriamente con bloqueo alfa adrenérgico ayuda a reducir los episodios intraoperatorios de hipertensión<sup>(59)</sup>. En la cirugía del feocromocitoma, las drogas bloqueantes alfa adrenérgicas son esenciales, pero los beta bloqueantes adicionales pueden controlar exitosamente la taquicardia<sup>(60)</sup>. La administración postoperatoria de agentes inotrópicos para corregir la hipotensión por la retirada de catecolaminas puede ser necesaria<sup>(59)</sup>.

Se citan también en la bibliografía otras opciones, aparte de los bloqueantes alfa y beta adrenérgicos, como adyuvantes en el manejo hemodinámico pre y perioperatorio. Así, Furino y col. sostienen que la asociación de bloqueantes de canales de calcio con bloqueantes alfa adrenérgicos parece ser una terapia óptima en la preparación preoperatoria de pacientes con feocromocitoma<sup>(61)</sup>. De la misma manera, un gru-

po francés menciona que el único tratamiento curativo del feocromocitoma consiste en su remoción quirúrgica y ésta acarrea un alto riesgo debido a la liberación aguda de catecolaminas. La anestesia general por sí sola, no puede prevenir los disturbios hemodinámicos que ocurren durante la manipulación del tumor. Una preparación cuidadosa, basada en una repleción del volumen intravascular, así como el bloqueo adrenérgico alfa, y si es necesario, también beta, ha demostrado reducir la morbilidad y mortalidad. Sin embargo, éste protocolo es a menudo incómodo, y no previene totalmente la inestabilidad hemodinámica como el descenso en la presión arterial al inicio del tratamiento o luego de la remoción del tumor. Como los canales de calcio dependientes de voltaje están involucrados tanto en la secreción como en la acción de las catecolaminas, los bloqueantes de los canales de calcio podrían ser una interesante alternativa terapéutica. De hecho, el tratamiento a corto plazo con dihidropiridinas puede atenuar la variabilidad de la presión arterial durante el periodo preoperatorio. Durante la cirugía, una reducción dosis dependiente en las resistencias vasculares sistémicas han sido observadas con nicardipina endovenosa. Sin embargo, las dihidropiridinas no controlan la estimulación cardíaca adrenérgica, que causa taquicardia o presión sanguínea persistentemente elevada a pesar de resistencias periféricas normales o bajas. Dicha hiperactividad cardíaca aguda, que solo puede ser evaluada mediante monitorización hemodinámica continua, es preferentemente sensible a bloqueantes beta adrenérgicos antes que a bloqueantes de canales de calcio con alta afinidad cardíaca (diltiazem, verapamil). El esmolol está disponible para administración endovenosa. Es un agente de acción ultracorta que asegura un bloqueo cardíaco selectivo beta 1.

Combinar esmolol con nicardipina asegura un control sobre casi todos los episodios de empeoramiento hemodinámico durante la resección de un feocromocitoma. El tratamiento médico preoperatorio no busca suprimir la estimulación adrenérgica completamente, sino prevenir cambios hemodinámicos agudos<sup>(62)</sup>.

Básicamente lo mismo resaltan Tavernier et col. quienes afirman que la mortalidad perioperatoria relacionada a complicaciones cardiovasculares ha sido casi completamente eliminada en la cirugía del feocromocitoma. El manejo anestésico ha evolucionado principalmente a través de refinamientos en el control hemodinámico durante la operación. Ni la preparación preoperatoria ni la anestesia general pueden prevenir totalmente los disturbios hemodinámicos durante la manipulación quirúrgica del tumor o luego de su remoción. La anestesia general, con altas dosis de opioides sigue siendo la técnica más usual. La monitorización intraoperatoria debería incluir un catéter

arterial y un catéter en la arteria pulmonar. Aunque numerosas drogas antihipertensivas han sido ensayadas, el uso preventivo de nicardipina endovenosa puede proveer un simple y efectivo control hemodinámico. El esmolol, un agente de acción ultracorta, asegura un bloqueo cardíaco beta 1. Es utilizado para el tratamiento de arritmias y estimulación cardíaca adrenérgica, lo cual causa taquicardia e incremento en el gasto cardíaco. La carga de volumen constituye el tratamiento de elección para la hipotensión que sigue a la remoción del tumor. Durante el periodo postoperatorio, otro gran riesgo es la hipoglicemia, y los niveles plasmáticos de glucosa deberían ser monitorizados en las primeras horas del postoperatorio inmediato<sup>(63)</sup>.

La dexmedetomidina es un agonista alfa 2 adrenérgico altamente selectivo con propiedades sedativas y analgésicas<sup>(64)</sup>. Atenúa la respuesta simpatoadrenal secundaria a la intubación endotraqueal y al estímulo quirúrgico, y tiene además significantes efectos ahorradores de anestésicos generales al ser usado intraoperatoriamente<sup>(65,66)</sup>. Con el propósito de minimizar el estrés de la intubación endotraqueal, la administración de una alta dosis de carga de dexmedetomidina de 2 mg/kp antes de la inducción anestésica logra que los pacientes permanezcan hemodinámicamente estables durante la intubación. Luego de la dosis de carga, una infusión de mantenimiento de 0.7 mg/kp/hora se administra hasta el clampado venoso, y el resto de la cirugía se mantiene con soporte inotrópico que se suspende al final de la cirugía<sup>(67)</sup>.

Un estudio reciente publicado en *Anesthesia & Analgesia* hace referencia a tres casos de crisis severas, en las cuales el sulfato de magnesio fue particularmente beneficioso en el control de signos y síntomas cuando otras terapias más convencionales habían fallado. Dos pacientes presentaron encefalopatía hipertensiva, y el tercero presentó una miocardiopatía inducida por catecolaminas. A los tres pacientes se les practicó la extirpación tumoral utilizando solamente sulfato de magnesio como única droga para el control de alteraciones hemodinámicas durante la cirugía. Los problemas de las crisis del feocromocitoma y el beneficio potencial del sulfato de magnesio en ésta condición están en revisión<sup>(68)</sup>.

Sin embargo, Prys Roberts<sup>(13)</sup> sostiene en su trabajo que aunque hay devotos del uso de otras drogas antihipertensivas en el manejo preoperatorio de pacientes con feocromocitoma, hay poca evidencia que apoye su uso. Un reporte describe el uso exclusivo de bloqueantes de canales de calcio en el pre e intraoperatorio de 10 pacientes con feocromocitoma<sup>(69)</sup>. Otro sugiere que la nifedipina bloquea la actividad simpática en un paciente con feocromocitoma en la vejiga urinaria<sup>(70)</sup>, y otro reporta la supresión de síntomas en un paciente con cardiomiopatía inducida



por la noradrenalina<sup>(71)</sup>. Las ventajas de los IECA o de los antagonistas de la angiotensina II (como losartán o irbesartán) en revertir la hipertrofia ventricular izquierda son de dudoso valor en el manejo preoperatorio de la mayoría de los feocromocitomas.

La alfa-metil-p-tirosina era usada en la década de 1960 para inhibir la tasa de conversión de tirosina a dopa suprimiendo la tirosina hidroxilasa<sup>(30)</sup>, decreciendo así la síntesis de catecolaminas en un 40 a 80 %. Actualmente está en desuso, probablemente por la alta incidencia de efectos adversos. Y en cuanto al manejo intraoperatorio, el mismo autor sostiene que existe evidencia amplia de que el nitroprusiato de sodio ha sido exitosamente utilizado como un potente vasodilatador para el control de la hipertensión<sup>(33,72,73)</sup>, asociado a algún bloqueante beta adrenérgico. De todas formas, otros estudios sostienen que el isoflurano es un dilatador arteriolar de inicio rápido con lo cual se pueden evitar las consecuencias metabólicas indeseables de infusiones prolongadas de nitroprusiato<sup>(74,75)</sup>, entonces surge como alternativa la fentolamina, un antagonista competitivo alfa 1 adrenérgico con débil antagonismo alfa 2 adrenérgico, que puede ser administrado en infusión continua o en bolos de 1 a 2 mg. Otros grupos mencionan el uso de bloqueantes de canales de calcio, y otros de sulfato de magnesio, basado en el principio de que los iones de magnesio inhiben la liberación de catecolaminas del tejido normal de la médula adrenal<sup>(76,77)</sup> y de las terminaciones nerviosas adrenérgicas<sup>(78)</sup>.

Se recomienda que la última dosis preoperatorio debloqueantes alfa adrenérgicos se administre la noche previa a la cirugía si se trata de doxazosin, o 48 horas antes de la cirugía si se utiliza fenoxibenzamina, ya que hay reportes de hipotensión refractaria en el periodo postoperatorio inmediato atribuible a efectos adversos de la fenoxibenzamina<sup>(13)</sup>.

Numerosas técnicas anestésicas han sido reportadas durante los últimos 12 años: infusiones de midazolam/sufentanyl<sup>(79)</sup>, midazolam/fentanyl<sup>(80)</sup>, propofol/fentanyl<sup>(81)</sup>, sulfato de magnesio combinado con trinitrato de glicerilo<sup>(82)</sup>, desflurano<sup>(83)</sup>, sevoflurano con trifosfato de adenosina<sup>(84)</sup> remifentanyl/propofol/rocuronio<sup>(85)</sup>, esmolol<sup>(86)</sup> y dexmedetomidina<sup>(67)</sup>, así como técnicas combinadas de anestesia regional más general.

Prys Roberts<sup>(13)</sup> describe una técnica combinada de anestesia regional utilizando una peridural torácica media a baja más una anestesia general adecuada asociadas con el uso de antagonistas adrenérgicos selectivos, fentolamina y labetalol para el control de la respuesta hemodinámica en respuesta a la manipulación del tumor. El autor refiere que las canalizaciones arterial y venosas (periférica y central) son instaladas bajo anestesia local, y con premedicación con ben-

zodiazepinas por vía oral (temazepam, 10 - 30 mg) y la inducción de la anestesia general se realiza con fentanyl 5 mcg/kg, propofol 1 mg/kg y atracurio 0.5 mg/kg, y luego de la intubación orotraqueal y el inicio de la ventilación mecánica, se procede a colocar el catéter peridural entre T9 y L1, inyectando 4 ml de bupivacaína al 0,5 % cada 1 hora, no precisando más opioides ni relajantes neuromusculares por vía sistémica. El mantenimiento de la hipnosis es con isoflurano en una concentración de 0.9 % en una mezcla de aire con oxígeno, logrando una FiO2 aproximada de 0.5 %. El control farmacológico de la liberación de catecolaminas durante la cirugía lo realiza con bolos de fentolamina para bloquear la respuesta presora, y con bolos de labetalol para el control de la taquicardia, comenzando con 2 y 5 mg respectivamente de las drogas mencionadas e incrementando las dosis según necesidad. El esmolol, con una vida media ultracorta, ha sido propuesto como una droga conveniente para el control de los cambios hemodinámicos mediados por receptores beta adrenérgicos<sup>(86,87,77)</sup>, pero existe poca evidencia de que el bloqueo beta adrenérgico residual por drogas de acción prolongada sea una desventaja. Finalizada la cirugía, los pacientes pasan con ventilación espontánea, extubados y con buena analgesia a la unidad de cuidados intensivos para monitorización y observación durante 24 horas. Esta es la técnica anestésica que, con pequeños cambios por la introducción de nuevas drogas anestésicas, él ha utilizado con excelentes resultados en sus 32 años de experiencia en éste tipo de patología en Oxford y Bristol (Gran Bretaña).

Una vez extirpado el tumor, se utilizan vasopresores como la fenilefrina o la adrenalina, según necesidad.

Reportes más antiguos también citan a la anestesia peridural como un importante coadyuvante en el control hemodinámico perioperatorio en la extirpación quirúrgica del feocromocitoma, haciendo hincapié en que el sistema cardiovascular permanece estable durante la cirugía y la secreción de catecolaminas es mínima<sup>(89)</sup>.

La excisión quirúrgica de un feocromocitoma es un procedimiento que puede realizarse con cero mortalidad y baja morbilidad resultando en una alta tasa de curación de la hipertensión. Es mandatario un adecuado control farmacológico preoperatorio de la hipertensión. Las técnicas de localización permiten un abordaje focalizado incrementando el uso de la laparoscopia. Aquellos pacientes con enfermedad familiar y aquellos con tumores múltiples presentan un manejo desafiante. Para un resultado óptimo y satisfactorio, se requiere un abordaje planeado y multidisciplinario<sup>(90)</sup>.

El manejo de los pacientes con feocromocitoma



sigue siendo un desafío para el anestesiólogo, a pesar del advenimiento de nuevas drogas y técnicas<sup>(59)</sup>.

## CONCLUSIONES

Pese a constituir la extirpación de un feocromocitoma una cirugía de gran complejidad, tanto desde el punto de vista anestesiológico como quirúrgico, actualmente los resultados son excelentes y la morbilidad mínima en un paciente adecuadamente preparado. Por una parte, se destaca lo fundamental del bloqueo alfa y eventualmente beta adrenérgico por vía oral en el preoperatorio y por vía endovenosa en el transoperatorio, con lo cual se consiguió abolir completamente la principal y más temida complicación de ésta patología que es la descarga catecolami-

nérgica masiva con sus catastróficas consecuencias sobre el aparato cardiovascular, sin necesidad de recurrir al uso de fármacos vasodilatadores, y por otra parte, la introducción de la videolaparoscopia fue ventajosa y notablemente superior a la cirugía a cielo abierto porque permitió una rápida y excelente recuperación del paciente, ya que, por constituir una técnica mínimamente invasiva, ha reducido en forma espectacular la permanencia hospitalaria y las complicaciones relacionadas a la herida operatoria, como problemas de cicatrización, infecciones, encamamiento prolongado y dolor postoperatorio, aparte del beneficio de la estética. La paciente presentada en éste reporte fue de alta al tercer día postoperatorio en óptimas condiciones generales y sin ninguna medicación prescrita.

## REFERENCIAS

- 1- Boulpaep, Emile L.; Boron, Walter F. (2003). Medical physiology: a cellular and molecular approach. Philadelphia: Saunders, 1065. ISBN 0-7216-3256-4.
- 2- Sweeney A. Pheochromocytoma. e-Medicine. Sep2 007. www.emedicine.com/med/topic1816.htm.
- 3- Zapanti E, Ilias I. Pheochromocytoma: physiopathologic implications and diagnostic evaluation. *Ann N Y Acad Sci.* 2006 Nov; 1088:346-60.
- 4- Widimsky J Jr. Recent advances in the diagnosis and treatment of pheochromocytoma. *Kidney Blood Press Res.* 2006;29(5):321-6. Epub 2006 Nov 21.
- 5- Batchelor A. Endocrine Surgery. Phaeochromocytoma. *Oxford Handbook of Anaesthesia.* 2nd. edition. 2006.
- 6- Neumann HP, Berger DP, Sigmund G, Blum U, Schmidt D, Parmer RJ, Volk B, Kirste G. Department of Medicine, Albert-Ludwigs- Universität, Freiburg, Germany. Pheochromocytomas, multiple endocrine neoplasia type 2 and von Hippel-Lindau disease. *N Engl J Med.* 1993; 329 (21): 1531-8 (ISSN: 0028-4793).
- 7- Herrera RN, Miotti JA, Fuentes CM. et al. Pheochromocytoma associated with von Recklinghausen neurofibromatosis. *Medicina (B. Aires).* 2007, Sept. Oct.; 67 (5): 475-477. ISSN 0025-7680.
- 8- Touiti D, Seket B, Deligne E, et al. Bilateral adrenal pheochromocytomas in Von Hippel-Lindau disease. *Ann Urol.* 2001; 35: 323-328.
- 9- Sleilati GG, Kovacs KT, Honasoge M. Acromegaly and pheochromocytoma: report of a rare coexistence. *Endocr Pract* 2002; 8: 54-60.
- 10- Yeh CN, Jeng LB, Chen MF, et al. Nonfunctioning malignant pheochromocytoma associated with dermatomyositis: case report and literature review. *World J Urol* 2001; 19: 148-150.
- 11- Takayama T, Kato Y, Tsuru N, et al. A case of pheochromocytoma with Von Recklinghausen's and review of 67 japanese cases. *Nippon Hinyokika Gakkai Zasshi* 2001; 92: 479-83.
- 12- Lenders JW, Eisenhofer G, Mannelli M, Pacak K. Phaeochromocytoma. *Lancet.* 2005 Aug 20-26; 366 (9486):665-75.
- 13- Prys Roberts. Phaeochromocytoma – Recent progress in its management. *Br J Anaesth* 2000; 85: 44–57.
- 14- Heramalsu K, Takahashi K, Kanemoto N, Arimori S. A case of pheochromocytoma with transient hyperinsulinemia and reactive hypoglycemia. *Jpn J Med* 1987; 26: 88–90.
- 15- Hull CJ. Phaeochromocytoma: diagnosis, preoperative preparation, and anaesthetic management. *Br J Anaesth* 1986; 58: 1453–68.
- 16- Enciclopedia médica em español [online] [citado el 01 de agosto de 2008]. Disponible en URL: <http://www.nlm.nih.gov/medlineplus/spanish/ency/article/000340.htm>.
- 17- Hamilton A, Sirrs S, Schmidt N, Onrot J. Anaesthesia for phaeochromocytoma in pregnancy. *Can J Anaesth* 1997; 44: 654–7.
- 18- Hopkins PM, McDonald R, Lyons G. Caesarean section at 27 weeks gestation with removal of phaeochromocytoma. *Br J Anaesth* 1989; 63: 121–4.
- 19- Joffe D, Robbins R, Benjamin A. Caesarean section and phaeochromocytoma resection in a patient with von Hippel-Lindau disease. *Can J Anaesth* 1993; 40: 870–4.
- 20- Takahashi K, Sai Y, Nosaka S. Anaesthetic management of Caesarean section combined with removal of phaeochromocytoma. *Eur J Anaesthesiol* 1998; 15: 364–6.
- 21- Gifford RW Jr, Bravo EL, Manger WM. Diagnosis and management of pheochromocytoma. *Cardiology.* 1985; 72 Suppl 1: 126-30.
- 22- Jones DH, Reid JL, Hamilton CA, Allison DJ, Welbourn RB, Dollery CT. The biochemical diagnosis, localization and follow up of phaeochromocytoma: the role of plasma and urinary catecholamine measurements. *Q J Med* 1980; 49: 341–61.
- 23- Reisch N, Peczkowska M, Januszewicz A, Neumann HP. Pheochromocytoma: presentation, diagnosis and

- treatment. *J Hypertens*. 2006 Dec; 24 (12): 2341-3.
- 24- Westphal SA. Diagnosis of a pheochromocytoma. *Am J Med Sci* 2005 Jan; 329 (1): 18-21.
  - 25- Van der Horst-Schrivers AN, Kerstens MN, Wolffenbuttel BH. Preoperative management of pheochromocytoma. *Neth J Med* 2006 Sep; 64(8): 290-5.
  - 26- Perel Y, Scumberger M, Marguerite G, et al. Pheochromocytoma and paraganglionoma in children: a report of 24 cases of the French Society of Pediatric Oncology. *Pediatr Hematol Oncol* 1997; 14: 413-22.
  - 27- Stringel G, Ein SH, Creighton R, et al. Pheochromocytoma in children: an update. *J Pediatr Surg* 1980; 15: 496-500.
  - 28- Ahlquist RP. Present stage of alpha and beta adrenergic drugs. The adrenergic blocking agents. *Am Heart J* 1976 Dec; 92(6): 804-7.
  - 29- Iseri LT, Henderson HW, Derr JW. Use of adrenergic drug, regitine, in pheochromocytoma. *Am Heart J* 1951; 42: 129-36.
  - 30- Hull CJ. Phaeochromocytoma: diagnosis, preoperative preparation, and anaesthetic management. *Br J Anaesth* 1986; 58: 1453-68.
  - 31- Manger WM, Gifford J W Jr. Phaeochromocytoma: a clinical overview. In: Swales JD ed. *Textbook of Hypertension*. Oxford: Blackwell Scientific, 1994; 941-58.
  - 32- Stenström G, Haljamäe H, Tisell L-E. Influence of pre-operative treatment with phenoxybenzamine on the incidence of cardiovascular reactions during anaesthesia and surgery for phaeochromocytoma. *Acta Anaesthesiol Scand* 1985; 29: 797-803.
  - 33- Brown BR Jr. Anaesthesia for phaeochromocytoma. In: Prys-Roberts C, Brown BR Jr, eds. *International Practice of Anaesthesia*. Oxford: Butterworth Heinemann, 1996; 1/83/1-7.
  - 34- Geoghegan JG, Emberton M, Bloom SR, Lynn JA. Changing trends in the management of phaeochromocytoma. *Br J Surg* 1998; 85: 117-20.
  - 35- Loh KC, Shlossberg AH, Abbott EC, Salisbury SR, Tan M-H. Phaeochromocytoma: a ten year survey. *Q J Med* 1997; 90: 51-60.
  - 36- Russell WJ, Metcalfe IR, Tonkin AL, Frewin DB. The preoperative management of phaeochromocytoma. *Anaesth Intens Care* 1998; 26: 196-200.
  - 37- Hoffman BB, Lefkowitz RJ. Catecholamines, sympathomimetic drugs and adrenergic receptor antagonists. In: Hardman JG, Limbird LE, Molinoff PB, Ruddon RW, Gilman AG, eds. *The Pharmacological Basis of Therapeutics, 9th edn*. New York: McGraw-Hill 1995; 199-247.
  - 38- Langer SZ. Presynaptic regulation of the release of catecholamines. *Pharmacol Rev* 1981; 32: 337-62.
  - 39- Hamilton CA, Dalrymple H, Reid JL. Recovery in vivo and in vitro of 1-adrenoceptor responses and radioligand binding after phenoxybenzamine. *J Cardiovasc Pharmacol* 1982; 4 (Suppl 1): S125-8.
  - 40- Hamilton CA, Reid JL, Sumner DJ. Acute effects of phenoxybenzamine on  $\alpha$ -adrenoceptor responses in vivo and in vitro: relation of in vivo pressor responses to the number of specific adrenoceptor binding sites. *J Cardiovasc Pharmacol* 1983; 5: 868-73.
  - 41- Prys-Roberts C, Farndon JR. Doxazosin versus phenoxybenzamine in the preoperative management of patients with phaeochromocytoma. Submitted to *Clinical Endocrinology*.
  - 42- Wallace JM, Gill DP. Prazosin in the diagnosis and management of phaeochromocytoma. *J Am Med Assoc* 1978; 240: 2752-3.
  - 43- Cubeddu LX, Zarate NA, Rosales CB, Zschaek DW. Prazosin and propranolol in preoperative management of pheochromocytoma. *Clin Pharmacol Ther* 1982; 32: 156-60.
  - 44- Nicholson JP, Vaughn ED, Pickering TG, et al. Pheochromocytoma and prazosin. *Ann Int Med* 1983; 99: 477-9.
  - 45- Vincent J, Meredith PA, Reid JL, Elliott HL, Rubin PC. Clinical pharmacokinetics of prazosin. 1985. *Clin Pharmacokinet* 1985; 10: 144-54.
  - 46- Graham RM, Pettinger WA. Effects of prazosin and phentolamine on arterial pressure, heart rate, and renin activity. Evidence in the conscious rat for the functional significance of the pre-synaptic  $\alpha$ -blockade. *J Cardiovasc Pharmacol* 1982; 4: 44-52.
  - 47- Russell WJ, Metcalfe IR, Tonkin AL, Frewin DB. The preoperative management of phaeochromocytoma. *Anaesth Intens Care* 1998; 26: 196-200.
  - 48- Ibsen H, Rasmussen K, Jensen HE, Leth A. Changes in plasma volume and extracellular fluid volume after addition of prazosin to propranolol treatment in patients with hypertension. *Scand J Clin Lab Invest* 1978; 38: 425-9.
  - 49- Babamoto KS, Hirokawa WT. Doxazosin: a new 1-adrenergic antagonist. *Clin Pharm* 1992; 11: 415-27.
  - 50- Cubeddu LX. New  $\alpha$ 1-adrenergic receptor antagonists for the treatment of hypertension: role of vascular  $\alpha$  receptors in the control of peripheral resistance. *Am Heart J* 1988; 116: 133-62.
  - 51- Elliott HL, Meredith PA, Vincent J, Reid JL. Clinical pharmacological studies with doxazosin. *Br J Clin Pharmacol* 1986; 21: 27S-31S.
  - 52- Cubeddu LX, Fuenmayor N, Caplan N, Ferry D. Clinical pharmacology of doxazosin in patients with essential hypertension. *Clin Pharmacol Ther* 1987; 41: 439-49.
  - 53- De Leeuw PW, Van Es PN, De Bos R, Birkenhäger WH. Acute renal effects of doxazosin in man. *Br J Clin Pharmacol* 1986; 21: 41S-43S.
  - 54- Smyth P, Pringle S, Jackson G, Lorimer AR. 24 hour control of blood pressure by once daily doxazosin: a multicentre double-blind comparison with placebo. *Eur J Clin Pharmacol* 1988; 34: 613-8.
  - 55- Wilner KD, Ziegler MG. Effects of  $\alpha$ -1 inhibition on renal blood flow and sympathetic nervous activity in systemic hypertension. *Am J Cardiol* 1987; 59: 82G-86G.
  - 56- Bristow MR, Larrabee P, Minobe W et al. Receptor pharmacology of carvedilol in the human heart. *J Cardiovasc Pharmacol* 1992; 19 (Suppl 1): S68-S80.
  - 57- Mathys H, Doshan HD, Rhule H et al. The bronchospasmodic effect of celiprolol, a new  $\beta$ 1  $\alpha$ 2 receptor antagonist on pulmonary function of propranolol

- sensitive asthmatics. *J Clin Pharmacol* 1985; 25: 354–9.
- 58- Luo A, Guo X, Yi J, Ren H, Huang Y, Ye T. Clinical features of pheochromocytoma and perioperative anesthetic management. *Chin Med J (Engl)* 2003 Oct;116(10):1527-31.
- 59- Myklejord DJ. Un diagnosed pheochromocytoma: the anaesthesiologist nightmare. *Clin Med Res* 2004 Feb;2(1):59-62.
- 60- Lehot JJ, Foëx P, Durand PG. Beta blockers and anesthesia. *Ann Fr Anesth Reanim* 1990;9(2):137-52.
- 61- Furino A, Massagli C, Pesce CV, Vulpis V. Clinical experience with alpha blockers and calcium antagonists in the perioperative treatment of pheochromocytoma. *Minerva Anestesiol* 1994 Dec; 60(12):719-23.
- 62- Colson P, Ribstein J. Simplified strategy for anesthesia of pheochromocytoma. *Ann Fr Anesth Reanim* 1991;10(5):456-62.
- 63- Tavernier B, Hautier MB, Spérandio M, Proyce C, Scherpereel P. Anesthesia-resuscitation in surgery for pheochromocytoma. *Ann Chir* 1997;51(4):352-60.
- 64- Ebert, TJ, Hall JE, Barney JA, et al. Effects of increasing plasma concentrations of dexmedetomidine. *Anesthesiology* 2000; 93: 382– 94.
- 65- Scheinin B, Lindgren L, Randell T, et al. Dexmedetomidine attenuates sympathoadrenal responses to tracheal intubation and reduces the need for thiopentone and peroperative fentanyl. *Br J Anaesth* 1992; 68: 126–31.
- 66- Aho M, Er kola O, Kal l io A, et al . Dexmedetomidine infusion for maintenance of anesthesia in patients undergoing abdominal hysterectomy. *Anesth Analg* 1992; 75: 940–6.
- 67- A. Y. C. Wong and C. W. Cheung. Dexmedetomidine for resection of a large phaeochromocytoma with invasion into the inferior vena cava. *British Journal of Anaesthesia* 2004 93(6):873; doi:10.1093/bja/aeh634.
- 68- James MF, Cronjé L. Pheochromocytoma crisis: the use of magnesium sulfate. *Anesth Analg* 2004 Sep;99(3):680-6.
- 69- Proye C, Thevenin D, Cecat P, et al. Exclusive use of calcium channel blockers in preoperative and intraoperative control of pheochromocytomas: hemodynamics and free catecholamine assays in ten consecutive patients. *Surgery* 1989; 106: 1149– 54.
- 70- Lenders JWM, Sluiter HE, Thein T, Willemsen J. Treatment of a phaeochromocytoma of the urinary bladder with nifedipine. *Br Med J* 1985; 290:1624–5.
- 71- Ser fas D, Shoback DM, Lorel l BH. Phaeochromocytoma and hypertrophic cardiomyopathy: apparent suppression of symptoms and noradrenaline secretion by calciumchannel blockade. *Lancet* 1987; ii: 711–3.
- 72- Munro J, Hurlbert BJ, Hill GE. Calcium channel blockade and uncontrolled blood pressure during phaeochromocytoma surgery. *Can J Anaesth* 1995; 42: 228–30.
- 73- Tjeuw M, Fong J. Anaesthetic management of a patient with asingleventriclead pheochromocytoma. *Anaesth Intens Care* 1990; 18: 567–9.
- 74- Millard RK, Hutton P, Pereira E, Prys-Roberts C. On using a self-tuning controller for blood pressure regulation during surgery in man. *Comput Biol Med* 1987; 17: 1–18.
- 75- Millard RK, Monk CR, Prys-Roberts C. Self-tuning control of hypotension during ENT surgery using a volatile anaesthetic. *IEE Proc D* 1988; 135: 95–105.
- 76- Douglas WW, Rubin RP. The mechanism of catecholamine release from the adrenal medulla and the role of calcium in stimulus–secretion coupling. *J Physiol* 1963; 167: 288–310.
- 77- Lishajko F. Releasing effect of calcium and phosphate on catecholamines, ATP, and protein from chromaffin cell granules. *Acta Physiol Scand* 1970; 79: 575–84.
- 78- Von Euler US, Lishajko F. Effects of Mg<sup>2+</sup> and Ca<sup>2+</sup> on noradrenaline release and uptake in adrenergic nerve granules in different media. *Acta Physiol Scand* 1973; 89: 415–22.
- 79- Shapiro JD, El Ganzouri A, White PF, Ivankovich AD. Midazolam–sufentanyl anaesthesia for phaeochromocytoma resection. *Can J Anaesth* 1988; 35: 190–4.
- 80- Mann C, Millat B, Boccara G, Atger J, Colson P. Tolerance of laparoscopy for resection of phaeochromocytoma. *Br J Anaesth* 1996; 77: 654–7.
- 81- Strebel S, Scheidegger D. Propofol–fentanyl anaesthesia for pheochromocytoma resection. *Acta Anaesthesiol Scand* 1991; 35: 275–7.
- 82- Hamilton A, Sirrs S, Schmidt N, Onrot J. Anaesthesia for phaeochromocytoma in pregnancy. *Can J Anaesth* 1997; 44: 654–7.
- 83- Lippmann M, Ford M, Lee C, et al. Use of desflurane during resection of pheochromocytoma. *Br J Anaesth* 1994; 72: 707–9.
- 84- Matsuyuki D, Kazuyuki I. Sevoflurane anesthesia with adenosine triphosphate for resection of pheochromocytoma. *Anesthesiology* 1989; 70: 360–3.
- 85- C. E. Emerson and A. Rainbird. Case Reports. Use of a ‘hospital-at-home’ service for patient optimization before resection of phaeochromocytoma. *British Journal of Anaesthesia*, 2003, Vol. 90, No. 3 380-382.
- 86- Ryan T, Timoney A, Cunningham AJ. Use of transoesophageal echocardiography to manage beta-adrenoceptor block and assess left ventricular function in a patient with phaeochromocytoma. *Br J Anaesth* 1993; 70: 101–3.
- 87- Nicholas E, Deutschman CS, Allo M, Rock P. Use of esmolol in the intraoperative management of pheochromocytoma. *Anesth Analg* 1988; 67: 1114–7.
- 88- Zakowski M, Kaufman B, Berguson P, Tissot M, Yarmush L, Turndorf H. Esmolol use during resection of pheochromocytoma. *Anesthesiology* 1989; 70: 875–7.
- 89- Cousins J, Rubin RB. Case report: The i n t r a o p e r a t i v e m a n a g e m e n t o f phaeochromoc y t o m a w i t h t o t a l e p i d u r a l s y m p a t h e t i c b l o c k a d e. *British Journal of Anaesthesia* 1974 Vol 46 Núm 1 (78-81).
- 90- Williams DT, Dann S, Wheeler MH. P h e o c h r o m o c y t o m a - v i e w s o n c u r r e n t m a n a g e m e n t. *Eur J Surg Oncol* 2003 Dec;29(10): 933.