

## REPORTE DE CASO

### Hamartoma Pulmonar Gigante. Reporte de un caso y revisión de la literatura

### Giant Pulmonary Hamartoma. Case report and review of the Literature

Montoya Bueno C

Medica egresada Universidad Nacional de Asunción. Especialista en Anatomía Patológica, Universidad Católica Nuestra Señora de la Asunción. Jefe de residentes año 2016 Cátedra de Anatomía Patológica, Universidad Nacional de Asunción.

---

## RESUMEN

Los hamartomas pulmonares son las lesiones benignas más frecuente del pulmón con un tamaño promedio de 1.0 a 2.0 cm. Se realiza el reporte de un caso de un hamartoma pulmonar gigante de 21 x 13 x 9,5 cm en un varón de 79 años quien presento un cuadro corto de síntomas respiratorios. En la tomografía de tórax se constató la presencia de una masa en el campo medio e inferior del hemitórax izquierdo. Se realizó la resección por toracotomía. El estudio histopatológico confirmo el diagnóstico de un hamartoma pulmonar gigante de tipo condroide.

**Palabras clave:** neoplasias pulmonares, hamartoma, gigante.

## ABSTRACT

Pulmonary hamartomas are the most common benign neoplasm in the lung, with an average size of 1.0 to 2.0 cms. We report a case of a giant pulmonary hamartoma in a 79 year old male who presented respiratory symptoms. Chest tomography revealed a heterogeneous mass that occupies the lower half of the left hemitoriax. The patient underwent thoracotomy and resection of the mass. Gross examination of the surgical specimen showed a well circumscribed mass measuring 21 x 13 x 9.5 cms. The histopathological study confirmed the diagnosis of a giant pulmonar hamartoma of the chondroid tape

**Keywords:** neoplasm, lung, giant hamartoma.

---

*Autor correspondiente:* Dra. Camila Montoya Bueno. Medica egresada Universidad Nacional de Asunción. Especialista en Anatomía Patológica, Universidad Católica Nuestra Señora de la Asunción. Jefe de residentes año 2016 Cátedra de Anatomía Patológica, Universidad Nacional de Asunción. Email: [camilamontoyabueno@gmail.com](mailto:camilamontoyabueno@gmail.com)

*Fecha de recepción el 30 de agosto del 2017; aceptado el 11 de octubre del 2017*

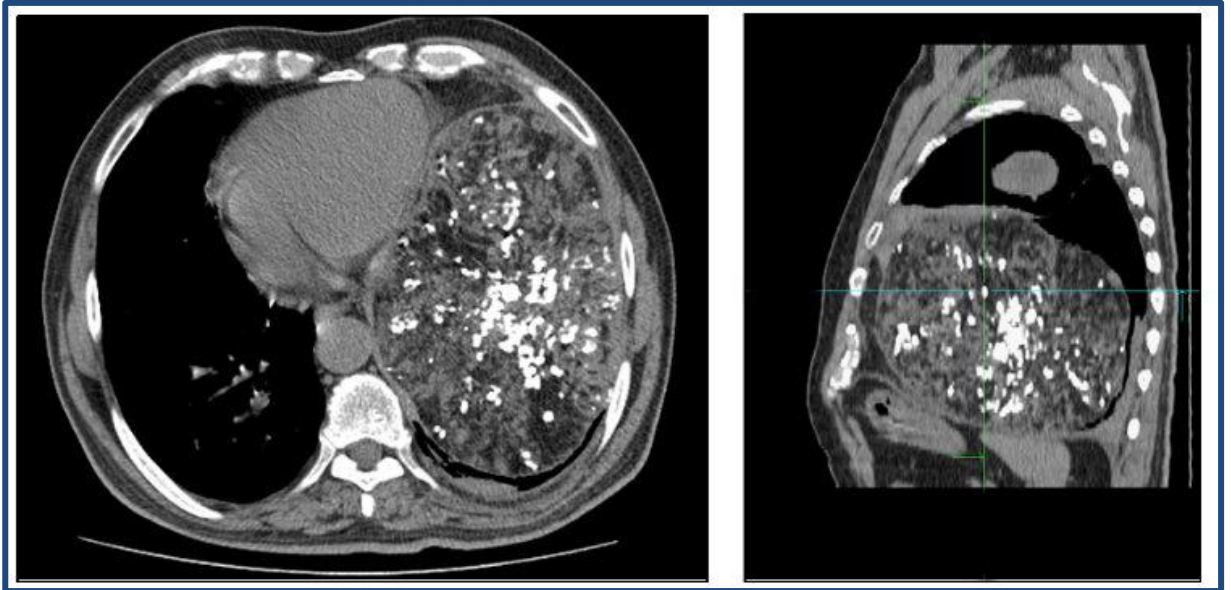
## INTRODUCCION

Los hamartomas pulmonares son las lesiones benignas más frecuente del pulmón. Se caracterizan por ser lesiones asintomáticas, solitarias de pequeño tamaño entre 1.0 a 9.0 cm, localizadas en el parénquima pulmonar como lesiones periféricas o endobronquiales. Siendo inusual su presentación como lesiones múltiples o de gran tamaño y sintomáticas.

Se realiza el reporte de un caso inusual de un hamartoma pulmonar gigante.

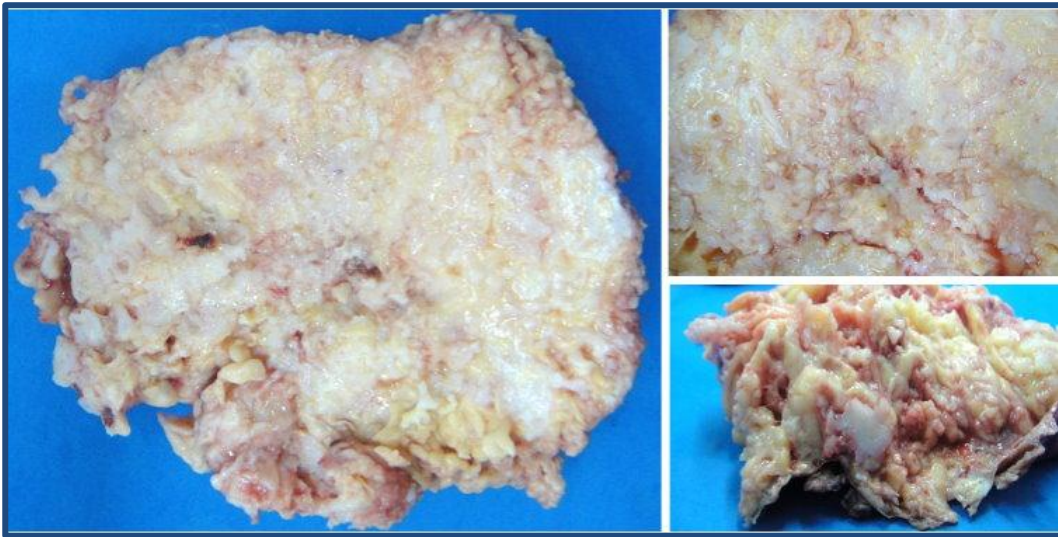
## CASO CLINICO

Varón de 76 años ex fumador de larga data, diabético e hipertenso. Presento un cuadro de dificultad respiratoria de un mes de evolución acompañado de síntomas constitucionales y pérdida de peso. En la tomografía axial computarizada de tórax (**Figura1**), se observó, en campo medio e inferior del hemitórax izquierdo, una masa heterogénea de aproximadamente 30 cm, asociado a engrosamiento pleural y derrame ipsilateral. Con diagnostico de quiste pulmonar infectado se realizó una toracotomía posterolateral izquierda con resección tumoral.



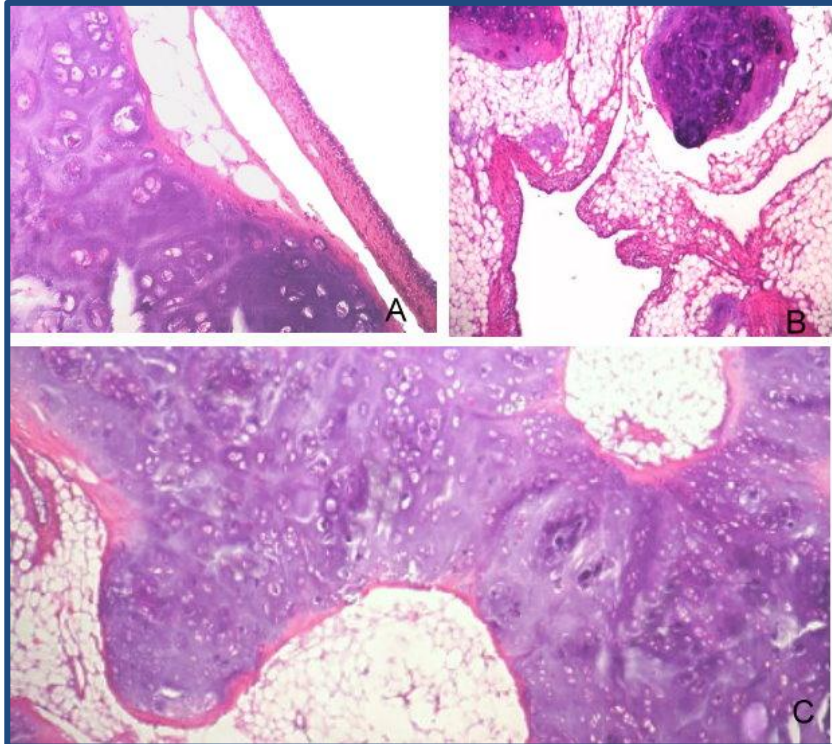
**Figura 1.** Tomografía axial computarizada de tórax. Corte axial (derecha) y lateral (izquierda). Masa heterogénea en campo medio e inferior del hemitórax izquierdo. Aspecto clásico en pop-corn.

La pieza quirúrgica fue enviada para el estudio anatomopatológico, fijada en formol. El espécimen quirúrgico midió 21 x 13 x 9,5 cm. (**Figura 2**) Superficie externa irregular, blanquecina, con cápsula fibrosa. Al corte mostró una superficie amarillenta con trabéculas blanquecinas y áreas quísticas con contenido mucoide. Se realizó una sección por centímetro tumoral y se procesó el material en parafina, realizándose cortes seriados con coloraciones de rutina (H&E).



**Figura 2.** Espécimen quirúrgico. Tamaño 21 x 13 x 9,5 cm. Superficie de corte con presencia de tejido adiposo y trabéculas blanquecinas de aspecto cartilaginoso.

El estudio histológico mostró la presencia de cartílago hialino, tejido adiposo y epitelio respiratorio, sin atipias asociados a focos de calcificación distrófica (**Figura 3**). El parénquima pulmonar adyacente presentaba cambios de atelectasia así como focos de bronquiolitis obliterante con neumonía organizativa (BONO). Con estos hallazgos se realizó el diagnóstico de hamartoma pulmonar gigante de tipo condroide.



**Figura 3.** Histopatología. A) cartílago maduro y áreas quísticas revestidas por epitelio de tipo respiratorio. B y C) tejido adiposo maduro y cartilaginoso.

## DISCUSION

El hamartoma se define como, una malformación pseudotumoral, en la que se encuentra una combinación desordenada de los tejidos que normalmente componen el órgano de origen (1).

Actualmente, el hamartoma pulmonar, mas que una condición pseudotumoral es considerada una verdadera neoplasia benigna (2) basado en los hallazgos citogenéticos y la identificación de bandas cromosómicas de recombinación, localizadas en los cromosomas 6p21 y 14q24 (1,3).

Los tumores pulmonares benignos son un grupo infrecuente y heterogéneo de entidades que constituyen el 1 % de la patología pulmonar neoplásica (4).

Los hamartomas son las lesiones mas frecuentes representando alrededor del 77% de los mismos (5), con una incidencia del 0,025 al 0,32 % en la población general, según diferentes estudios posmortem (6).

Predominan en varones adultos entre la sexta y quinta década de la vida (7).

Pueden ser intraparénquimatosos, en el 80% de los casos, o menos frecuentemente, endobronquiales en el 3 al 20 % de los casos (4,8,9).

Las lesiones parenquimatosas suelen ser únicas, nodulares con un tamaño promedio, entre 1 y 9 cm. (9,10) los hamartomas de gran tamaño, así como los múltiples son entidades raras(1,15). En su mayoría son asintomáticos(1). Siendo hallazgos incidentales frecuentes en los estudios por imágenes.

La imagen en pop-corn o palomitas de maíz, es su imagen radiológica clásica, debido a las calcificaciones que presentan, como en el caso reportado, este hallazgo es muy característico, pero solo se ve en un 23 a 35 % de los casos (9,10).

Se realizó la revisión de 5 series de casos de la literatura con: 245 (11), 154 (9), 31 (12), 61 (13) y 13(14) casos respectivamente. El tumor de mayor tamaño encontrado en estas series fue de 9.0 cm (11), lo que pone de manifiesto, lo inusual de la presentación de estas lesiones de gran tamaño.

En todas las series existió mayor frecuencia en el sexo masculino, con un pico de incidencia en la sexta y séptima década de la vida. La presentación mas usual fue como nódulos intraparenquimatosos únicos (9–11,13,14).

Solo dos casos de la serie de 154 casos tuvieron recurrencias (9). Ninguna de las serie refieren transformación maligna pero si fueron encontrados tumores sincrónicos (10,11).

La presencia de neoplasias asociadas a los hamartomas es hasta del 24% según algunas series (16).

Esto también había sido descrito por Gjevre JA y colaboradores(11) en su serie de 245 casos con un 29,3 % de neoplasias concurrentes, con mayor asociación a carcinomas pulmonares, así mismo Bosch JM(9) y colaboradores en su estudio de 154 pacientes encontraron la presencia de 5

neoplasias sincrónicas pulmonares y 6 metacrónicas, siendo en su totalidad carcinomas pulmonares.

Existen pocos casos reportados de hamartomas pulmonares gigantes mayores a 9 cm (**Tabla 1**),

Caso	Edad	Sexo	Síntoma	Lado	Tamaño	Tipo
Page RD , et al (17)	59	F	Dificultad respiratoria	Derecho	20 cm	Condroide
Lio E,et al (18)	35	M	Tos	Izquierdo	20 cm	Condroide
Katrancioglu O, et al (19)	49	F	Dificultad respiratoria y tos	Derecho	14 cm	Condroide
Hutter J, et al (20)	63	F	Disminución resistencia	Izquierdo	26 cm	No disponible
Ganti S,et al (21)	61	F	Disnea	Derecho	25,5cm	Adiposo-leiomiomasos
Petheram IS, et al(22)	32	M	-----	Derecho	30 cm	No disponible
Miravet L, et al (23)	63	F	Disnea	Derecho	9,2 cm	Condroide
Gou YK , et al (10)	38	M	Tos + disnea	Izquierdo	11,5 cm	Quístico-condroide

**Tabla 1** Tabla de reportes de casos

En la histología los hamartomas gigantes al igual que los convencionales, muestran con mayor frecuencia una diferenciación condroide predominante (80%), pudiendo presentar en algunos casos diferenciación fibroblástica (12%), grasa (5%) y óseas (3%). Las lesiones endobronquiales tienden a mostrar mayor diferenciación grasa (9,11,13).

Estas lesiones son de crecimiento lento, el gold-standar de tratamiento es la cirugía. En el caso de las lesiones endobronquiales pueden eliminarse con éxito mediante broncoscopia (12).

El tratamiento quirúrgico debe ser lo más conservador posible, por el comportamiento benigno de esta entidad (10).

## CONCLUSION

Los hamartomas pulmonares son lesiones benignas frecuentes en el pulmón, pero solo se encuentran algunos casos publicados en la literatura sobre hamartomas gigantes. El caso reportado presenta hallazgos histológicos y radiológicos típicos de un hamartoma, pero su tamaño casi 3 veces mayor al promedio hace que sea un caso inusual.



## REFERENCIAS BIBLIOGRAFICAS

1. Rosai J. Respiratory tract: Nasal cavity, paranasal sinuses, and nasopharynx, larynx and trachea, lung and pleura. En: Mosby, editor. Rosai and Ackerman's surgical pathology. 10 th. Edinburgo: Elsevier; 2011. p. 291-436.
2. Ryan C, Burke L. Pathology of lung tumours. Surg (United Kingdom). 2017;35(5):234-42.
3. Johansson M, Dietrich C, Mandahl N, Hambræus G, Johansson L, Clausen P, et al. Recombinations of chromosomal bands 6p21 and 14q24 characterise pulmonary hamartomas. Br J Cancer. 1993;67(6):1236-41.
4. García-toral R, Villarreal-zaunbos MA, Vásquez-fernández F, Prieto-murguía EG, Aguilar-padilla L. Hamartoma pulmonar. Informe de un caso. Gac Méd Méx. 2007;143(4):345-7.
5. Arrigoni MG, Woolner LB, Bernatz PE, Miller WE, Fontana RS. Benign tumors of the lung. A ten-year surgical experience. J Thorac Cardiovasc Surg. 1970;60(4):589-99.
6. Murray J, Kielkowski D, Leiman G. The prevalence and age distribution of peripheral pulmonary hamartomas in adult males. An autopsy-based study. South African Med J. 1991;79(5):247-9.
7. Ray JF, Lawton BR, Magnin GE, Dovenbarger W V, Smullen WA, Reyes CN, et al. The coin lesion story: Update 1976. Twenty years' experience with early thoracotomy for 179 suspected malignant coin lesions. Chest. 1976;70(3):332-5.
8. Cosío BG, Villena V, Echave-Sustaeta J, De Miguel E, Alfaro J, Hernandez L, et al. Endobronchial hamartoma. Chest. 2002;122(1):202-5.
9. Van den Bosch JM, Wagenaar SS, Corrin B, Elbers JR, Knaepen PJ, Westermann CJ. Mesenchymoma of the lung (so called hamartoma): a review of 154 parenchymal and endobronchial cases. Thorax. 1987;42(4):790-3.
10. Gou YK, Han J, Dong HK, Kim J, Kyung SL. Giant cystic chondroid hamartoma. J Korean Med Sci. 2005;20(3):509-11.
11. Gjevre JA, Myers JL, Prakash UB. Pulmonary hamartomas. Mayo Clin Proc. enero de 1996; 71(1):14-20.
12. Guo W, Zhao YP, Jiang YG, Wang RW, Ma Z. Surgical treatment and outcome of pulmonary hamartoma: a retrospective study of 20-year experience. J Exp Clin Cancer Res. 2008;27(1):8.
13. Lien Y-C, Hsu H-S, Li WY, Wu Y-C, Hsu W-H, Wang L-S, et al. Pulmonary hamartoma. J Chin Med Assoc. 2004;67(1):21-6.
14. Horzum Ekinci G, Akkütük Öngel E, Hacıömeroglu O, Kavas M, Ersev A, Atasalihi A, et al. Pulmonary Hamartomas: A Report of 13 Parenchymal and Endobronchial Cases. Eurasian J Pulmonol. 2015;17(2):103-6.
15. Fan M, Lin Y, Liu L. Multiple Pulmonary Chondroid Hamartoma. J Thorac Oncol. 2014;9(7):1053-4.
16. Ekinci GH, Hacıömeroğlu O, Ersev A, Alpaly L, Özgün H, Yılmaz A. The frequency of lung cancer in patients with pulmonary hamartomas: An evaluation of clinical, radiological, and pathological features and follow-up data of 96 patients with pulmonary hamartomas. Rev Port Pneumol. 2017;23(5):280-6.
17. Page RD, C-th F. Giant Pulmonary Hamartoma Causing Acute Right Heart Failure. Ann Thorac Surg. 2014;97(1):21-2.
18. Lio E, Aisner DL, Askin FB, Kwak JJ. Giant pulmonary chondroid hamartoma: imaging and pathology correlation of a rare tumor demonstrated with bone scintigraphy and 18F-FDG PET/CT. Clin Nucl Med. 2015;40(1):79-81.
19. Katrancioğlu O, Akkas Y, Imamoglu H, Polat S. Giant Cystic Chondroid Hamartoma. Eurasian J Pulmonol. 2014;16(2):121-3.
20. Hutter J, Reich-Weinberger S, Hutarew G, Stein HJ. Giant Pulmonary Hamartoma—A Rare Presentation of a Common Tumor. Ann Thorac Surg. 2006;82(2):5-7.
21. Ganti S, Milton R, Davidson L, Anikin V. Giant pulmonary hamartoma. J Cardiothorac Surg. 2006;1(1):19.
22. Petheram IS, Heard BE. Unique massive pulmonary hamartoma. Case report with review of hamartomata treated at Brompton hospital in 27 years. Chest. 1979;75(1):95-7.
23. Miravet L, Lázaro R, Palomo M, García P, Cortés P. Hamartoma pulmonar de gran tamaño. Rev Patol Respir. 2010;13(2):79-81.