

REPORTE DE CASO

ASPERGILOSIS DISEMINADA CON IMPORTANTE AFECTACION CUTANEA DISSEMINATED ASPERGILLOSIS WITH SIGNIFICANT SKIN INVOLVEMENT

Aldama Caballero A^{1,2}, Acosta Sens R², Rivelli V², Insaurralde S²,
Mendoza de Sánchez G², Celías L³.

¹ Cátedra de Dermatología de la Facultad de Ciencias Médicas – Universidad Nacional de Asunción

² Hospital Nacional de Itaugua

³ Dirección de Anatomía Patológica - Ministerio de Salud Pública y Bienestar Social.

RESUMEN

La Aspergilosis es una infección micótica oportunista que afecta principalmente a pacientes inmunodeprimidos con neutropenia, en quienes produce a menudo enfermedad invasiva de curso fulminante. Las manifestaciones cutáneas de la Aspergilosis son infrecuentes, apareciendo en el 5 a 10% de los casos diseminados.

Comunicamos un caso de Aspergilosis en una mujer adulta con neutropenia severa por enfermedad hematológica, con afectación pulmonar y sinusal, que presenta múltiples lesiones ulceronecroticas en piel y mucosas, con evolución fatal.

Las lesiones mucocutáneas de la Aspergilosis no son específicas, obligan a varios diagnósticos diferenciales y, como en este caso, la biopsia para estudio histopatológico y micológico es necesaria para el diagnóstico.

Palabras Clave: aspergilosis cutánea, aspergilosis diseminada, micosis oportunista, inmunocomprometido, neutropenia.

Autor correspondiente: Prof. Dr. Arnaldo Aldama Caballero. Dirección: Mayor Fleitas 447. Telef: 021-225770
E-mail: arnaldo_aldama@hotmail.com

Fecha de recepción el 08 de septiembre del 2014; aceptado el 08 de diciembre del 2016.

ABSTRACT

Aspergillosis is an opportunistic fungal infection that primarily affects immunocompromised patients with neutropenia, in whom invasive disease often results in fulminant course. Cutaneous manifestations of aspergillosis are rare, occurring in 5-10% of cases scattered.

We report a case of aspergillosis in an adult woman with severe neutropenia for hematologic disease, lung and sinus disease, having multiple ulceronecrotic skin lesions and mucous membranes, with fatal outcome.

The mucocutaneous lesions of aspergillosis are nonspecific, forcing several differential diagnoses, and as in this case, the biopsy for histopathological and mycological study is required for diagnosis.

Key Words: cutaneous aspergillosis disseminated aspergillosis, opportunistic infection, immunocompromised, neutropenia.

INTRODUCCION

El género *Aspergillus* fue reconocido inicialmente en 1729 por Micheli en Florencia, Italia. Es un hongo filamentoso tabicado que se reproduce por esporas llamadas conidias. Cosmopolita, ubicuo, se encuentra en el agua, el suelo, el aire, materia orgánica en descomposición y otras localizaciones como sistemas de ventilación, paredes de refrigeradores, cuartos de hospital. En la naturaleza se han hallado más de 300 especies pertenecientes a siete subgéneros, pero la gran mayoría de enfermedades en humanos son causadas por cuatro especies: *Aspergillus fumigatus* (75 - 85%), *Aspergillus flavus* (5 - 10%), *Aspergillus niger* (1,5 - 3%) y *Aspergillus terreus* (2 - 3%).(1-3)

El desarrollo de la infección por *Aspergillus* depende de la interacción de tres factores: virulencia del hongo, tipo y cantidad de la exposición y estado inmunológico del paciente. Son factores predisponentes la neutropenia, uso de antibióticos de amplio espectro, citotóxicos y glucocorticoides; leucemia, trasplante de órganos, en especial de médula ósea y pacientes con SIDA. (3,4)

La afectación cutánea es poco frecuente y se puede dividir según su patogenia en Aspergilosis cutánea primaria, generalmente relacionada a heridas o traumas, y secundaria, por diseminación hematológica o por contigüidad. Las manifestaciones clínicas dermatológicas no son específicas, siendo necesarias el examen histológico y el cultivo para su diagnóstico. (5)

CASO CLINICO

Mujer, de 59 años, procedente de San Pedro, conocida diabética e hipertensa en tratamiento irregular, internada 15 días antes en Clínica Médica con diagnóstico de aplasia medular vs síndrome mielodisplásico, con neutropenia febril por lo que es tratada con múltiples antibióticos de amplio espectro, anfotericina B e itraconazol. Presenta tos con expectoración y en el cultivo de esputo se aísla *Cándida* sp.

El Servicio de Dermatología es llamado a interconsulta por lesiones ulcerosas en dedo pulgar derecho y muñeca izquierda presentes al ingreso, hace 5 días úlcera en fosa nasal derecha y 1 día antes otra lesión en mucosa palatina superior.

Al examen físico se observa placa eritematosa ulceronecrotica, con costra hemática, de bordes regulares, límites netos, de 1,5 cm de diámetro en región dorso-lateral de pulgar de la mano derecha (**Figura 1**) y otra de menor tamaño de similares características en muñeca izquierda (**Figura 2**). En región nasal infiltración con ulceración en fosa nasal derecha, de bordes irregulares, límites netos, con secreción viscosa. (**Figura 3**) En mucosa palatina superior placa infiltrada con área necrótica que perfora el paladar (**Figura 4**).

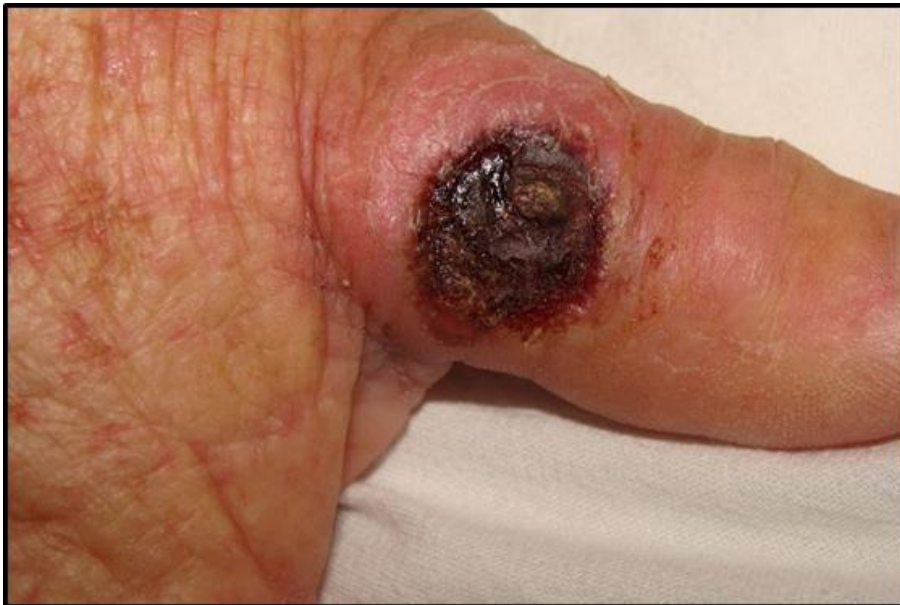

Figura 1. Lesión ulceronecrotica inicial en dedo pulgar, de mano derecha.

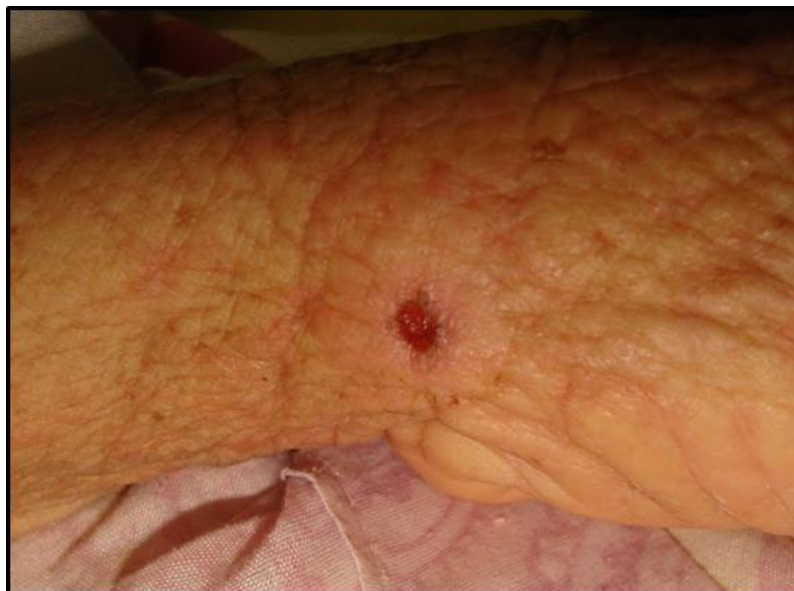

Figura 2. Lesión ulcerosa en muñeca izquierda.

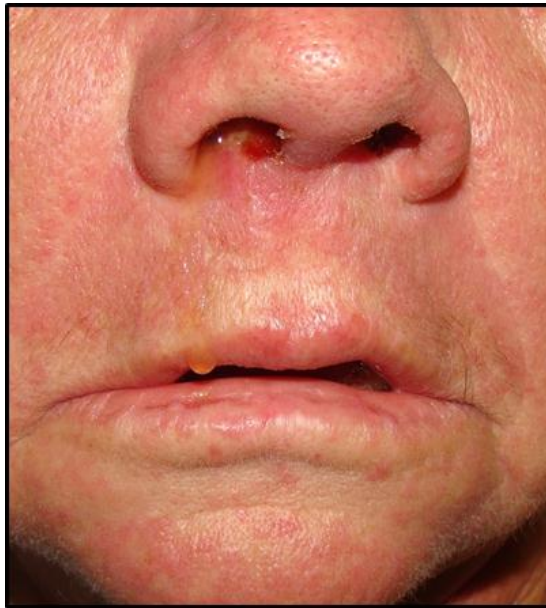

Figura 3. Infiltración en zona nasal y perinasal, insinuándose úlcera en fosa nasal. Nótese la secreción viscosa.

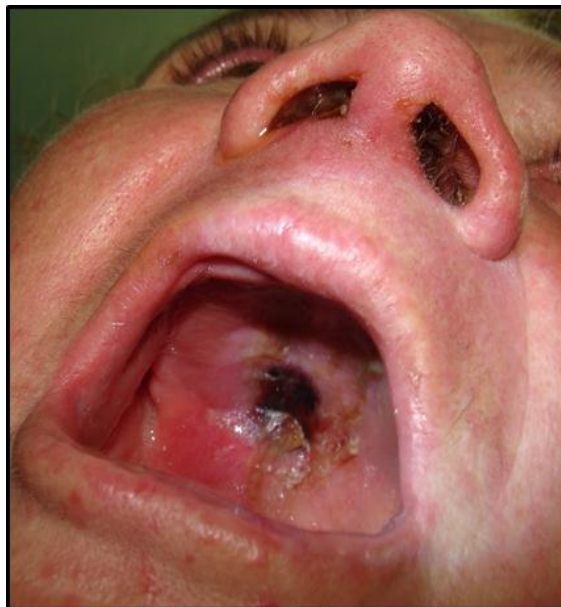

Figura 4. Placa infiltrada en paladar con área ulceronecrótica.

Se realiza biopsia de lesiones en piel y mucosa yugal con histopatología que informa epidermis con áreas de erosión superficial y áreas de acantosis de las crestas interpapilares con hiperqueratosis y paraqueratosis. En la dermis papilar se observa edema con vasos sanguíneos capilares dilatados y congestivos, rodeados por infiltrado inflamatorio crónico constituido por linfocitos, histiocitos y escasos plasmocitos. La dermis reticular presenta un denso infiltrado inflamatorio mixto con presencia de linfocitos, histiocitos, ocasionales eosinófilos y aislados neutrófilos que se extienden difusamente hacia todo el espesor del tejido conjuntivo.

Llama la atención la presencia de vasos sanguíneos de tipo capilar y arteriolar con paredes engrosadas de aspecto edematoso, algunos con necrosis fibrinoide y presencia de trombos en sus luces. En la coloración de PAS-Hematoxilina observamos numerosas hifas micóticas gruesas, septadas, que se dividen conformando un ángulo agudo dispuestas dentro y fuera de los vasos sanguíneos, y que se extienden hacia el estroma circundante. Dichos elementos fúngicos ocupan totalmente las luces vasculares (**Figura 5**). El cultivo microbiológico muestra a la macroscopía colonias de aspecto aterciopelado, inicialmente de color verde achocolatadas luego oscuras a negras; microscópicamente presenta cabezas conidiales café oscuras, uniseriadas, con conidios globosos irregularmente rugosos. Los conidióforos cubren totalmente la cabeza aspergilar características de *Aspergillus* sp (**Figura 6**).

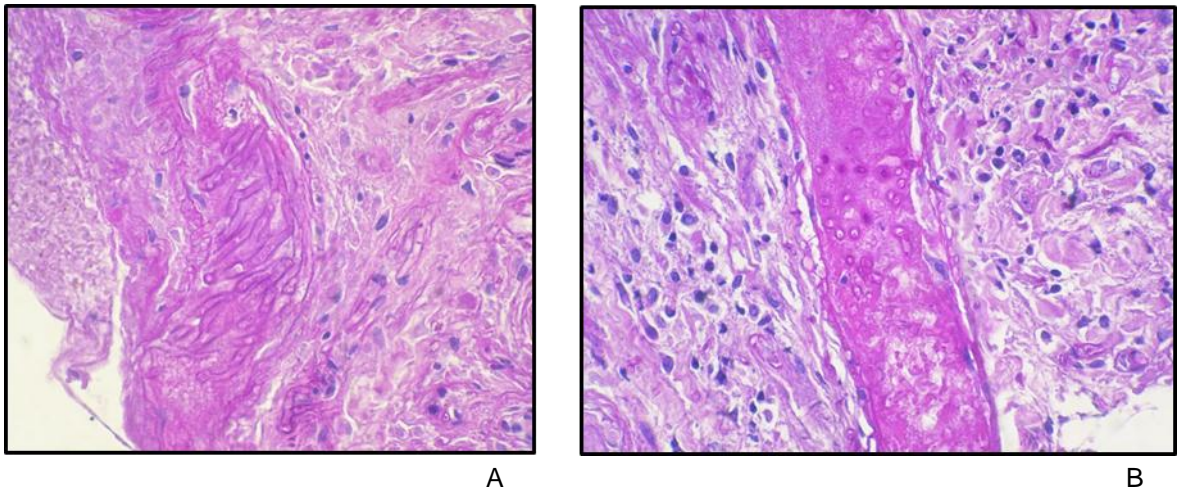


Figura 5. Histopatología.

PAS-Hematoxilina. Llama la atención los elementos fúngicos (A) y el compromiso vascular (B).

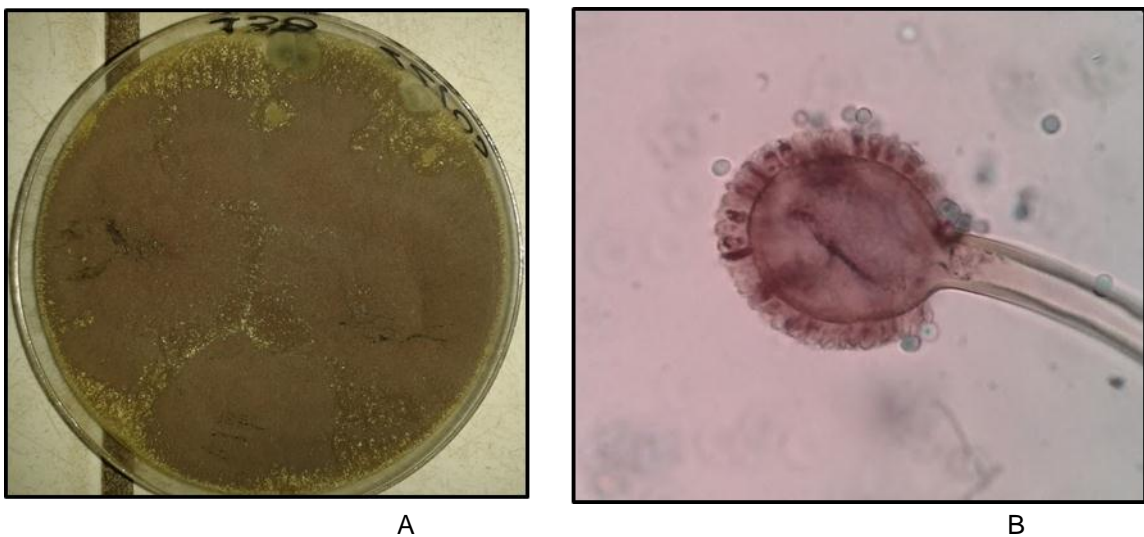


Figura 6. Cultivo microbiológico.

A) A la macroscopía colonias de aspecto aterciopelado.

B) A la microscopía cabezas conidiales con conidios globosos irregularmente rugosos.

La tomografía axial computarizada de tórax muestra infiltrado pulmonar bilateral y la de cráneo velamiento de senos paranasales.

Es tratada con anfotericina B e itraconazol, además de factor estimulante de colonias de granulocitos-monocitos que no consigue elevar la cifra de neutrófilos a más de 200.

Presenta mala evolución que la lleva al óbito por falla multiorgánica.

DISCUSION

Los *Aspergillus* son hongos que se encuentran ampliamente distribuidos en la naturaleza. En el huésped sano actúan habitualmente como saprófitos, colonizando mucosas como la de los senos paranasales, tracto respiratorio alto y bajo, conducto auditivo externo y tracto gastrointestinal. En determinadas circunstancias se comportan como patógenos, afectando principalmente a pacientes inmunodeprimidos, en los que constituye la infección fúngica oportunista más frecuente después de la candidiasis (6).

Los factores de riesgo para la infección invasiva están asociados principalmente a neutropenia o alteración funcional de neutrófilos y macrófagos, transplantados de médula ósea o de órgano sólido o posterior a tratamiento esteroideo o citotóxico. Otros grupos de riesgo son los prematuros, portadores de enfermedad granulomatosa crónica de origen infeccioso, sarcoidosis, adictos a drogas, grandes quemados, alcohólicos, diabéticos, enfermedad pulmonar obstructiva crónica, infección por VIH. La mortalidad de las formas invasivas suele ser superior al 50% (3,5-7). En nuestro caso la neutropenia severa, la hacía susceptible a las micosis oportunistas: la *Aspergilosis* en su forma invasiva y la candidiasis que fue demostrada en la secreción bronquial.

Las principales puertas de entrada para el *Aspergillus* son el pulmón y los senos paranasales, pero pueden afectar de forma primaria o secundaria otros órganos como la piel, ojos, oídos, sistema nervioso central, hueso, corazón, sistema digestivo o urinario (5,9).

La *Aspergilosis* cutánea es infrecuente y puede clasificarse en primaria, aún más rara, originándose a través de inoculaciones locales, como la inserción de catéteres intravenosos contaminados, traumatismos abiertos, quemaduras, heridas quirúrgicas o piel macerada bajo apósitos. La forma secundaria, relativamente más frecuente, se produce por diseminación hematógena generalmente desde un foco de entrada pulmonar o por contigüidad, llegando desde una cavidad vecina, tal como el seno paranasal o maxilar (10,11).

En el caso, la afectación cutánea fue secundaria a ambos mecanismos patogénicos, pues presentaba afectación nasal secundaria al compromiso sinusal y lesiones en sitios a distancia por vía hematógena.

Las lesiones de la *Aspergilosis* cutánea primaria suelen comenzar como papulo-pústulas, placas o nódulos eritematovioláceos que evolucionan a la ulceración y necrosis dada la tendencia del *Aspergillus* sp a invadir vasos y producir trombosis cutáneas. Son únicas en el 60% de los casos y cuando son múltiples se localizan agrupadas en una misma zona (5,10,12).

En la forma diseminada las lesiones se inician como pápulas, nódulos o placas dolorosas, únicas o múltiples, que crecen rápidamente, desarrollando en el centro vesículo-ampollas hemorrágicas con ulceración posterior, que se cubren de una costra negruzca (12). Fue la evolución en nuestra paciente.

Por último los pacientes con sinusitis por *Aspergillus* pueden desarrollar úlceras necróticas con costras negruzcas en los orificios nasales externos, septo nasal, paladar y piel suprayacente al puente nasal (5,14). El caso presentaba afectación sinusal constatada por tomografía e importantes lesiones en las zonas adyacentes.

En el estudio histopatológico se observan granulomas, áreas de supuración y formación de abscesos y sobre todo la presencia de numerosas hifas hialinas septadas, con ramificación dicotómica, en ángulo de 45°, de igual diámetro, que pueden invadir los vasos y producir intenso compromiso vascular con trombosis y áreas de necrosis isquémica. Se describe ausencia de esporas (15,16). Los hallazgos histológicos del caso en discusión son similares orientando al diagnóstico.

Para el diagnóstico definitivo, es de mayor valor el aislamiento por cultivo de una biopsia obtenida con técnica estéril de una zona ulcerada. El material obtenido de escamas, pus u otros exudados tiene escaso valor por la posibilidad de la contaminación (2,5,17).

La identificación de las especies se obtiene por el estudio morfológico tanto macroscópico como microscópico de la colonia, además se deben utilizar técnicas de biología molecular y ADN (18). En el caso en discusión el estudio morfológico sugiere *A. japonicus*, pero debe ser confirmado por biología molecular no disponible en nuestro medio.

A. fumigatus es la especie más frecuentemente aislada en casos de Aspergilosis cutánea secundaria, seguida por *A. flavus* (siendo ésta la causa más frecuente de Aspergilosis cutánea primaria) y en menor porcentaje *A.niger* y *A.terreus* (5,10,12,16,18).

El diagnóstico diferencial en las formas mucocutáneas se plantean con el ectima gangrenoso, eritema nudoso, lepra, mucormicosis, criptococosis, blastomicosis, candida y otros hongos oportunistas como *Fusarium* sp y *Pseudallescheria boydii* (10,11,15).

El tratamiento de la aspergilosis cutánea es similar al de la forma pulmonar invasiva en la cual el voriconazol es considerado de primera línea. Anfotericina B en su forma desoxicolato o lisosomal, caspofungina, micafungina, posaconazol e itraconazol como tratamientos de segunda línea (18,19,20). La paciente fue tratada con anfotericina B desoxicolato más itraconazol debido a que no se dispone de voriconazol.

Las indicaciones quirúrgicas en esta micosis se van reduciendo a medida que mejora el pronóstico con el tratamiento médico. Si la situación hematológica lo permite, sobre todo el recuento plaquetario, se recomienda el desbridamiento y resección con márgenes amplios de lesiones en piel y tejidos blandos, si éstas son aisladas (20).

Siempre que sea posible se debe reducir el factor de riesgo asociado. Así se deberán retirar o disminuir las dosis de los agentes inmunosupresores y especialmente de los esteroides. Es frecuente la utilización de factor estimulante de macrófagos y/o granulocitos en pacientes

neutropénicos para acelerar su recuperación. También se ha utilizado el interferón gamma en alguno de estos pacientes. Sin embargo, no existe evidencia de que estas medidas se asocien con una reducción de la mortalidad (12,20).

El pronóstico de la Aspergilosis es malo, con mortalidad del 50 al 90% en las formas invasivas, tal como ocurrió en nuestro caso; por lo que el diagnóstico precoz es fundamental para poder instaurar un tratamiento correcto (5,15).

No existen conflictos de intereses y no fue financiado por ninguna persona extraña.

REFERENCIAS BIBLIOGRAFICAS

1. Hay R. Micosis sistémicas, endémicas y oportunistas. En: Wolff K, Goldsmith L, Katz SI, Glichrist B, Paller A, Leffell D, eds. Fitzpatrick. Dermatología en Medicina General. 7° ed. Panamericana, Buenos Aires, 2009: p.1836 - 1844
2. Arenas R. Micología. 2ªEd. Mexico: Mc Graw Hill; 2003.
3. Borges Sá M, Liebana Fiederling A. Presentaciones clínicas de la aspergilosis nosocomial. Rev Iberoam Micol 2000;17:S85 – S89
4. Bologna JL, Jorizzo JL, Rapini RP, eds. Dermatología. 1° ed. Elsevier, Madrid, 2004.
5. Palencia-Pérez S, Rodríguez-Peralta J, Guerra-Tapia A, Iglesias-Diez L. Aspergilosis diseminada en un paciente inmunodeprimido. Actas Dermosifiliogr 2002;93(8):507 – 10
6. Lumberras C, Gavalda J. Aspergilosis invasora: manifestaciones clínicas y tratamiento. Rev Iberoam Micol 2003; 20:79 – 89
7. Pinto M, Banda C, Seas C. Aspergilosis pulmonar secundaria a neutropenia inducida por metimazol: Reporte de un caso. Rev Peru Med Exp Salud Publica. 2012;29(2):255-58
8. Cofán F, Iñigo P, Ricart M, Oppenheimer F, Vilardell J, Campistol J, Carretero P. Aspergilosis pulmonar invasiva en el trasplante renal y renopancreático. Nefrología 1996;26(3):253 - 260
9. Pilleux L y col. Hialohifomicosis invasiva hepatoesplénica. Comunicación de un caso. Rev Méd Chile 2000;128: 641 – 6
10. Blanco S, Morán M, Sierra M, Gimenez M, Martín A. Aspergilosis cutánea secundaria en paciente inmunodeprimido. Actas Dermosifiliogr 2002;93(8):511 – 3
11. Torres R. Aspergilosis. Derm Venez 2004;42 (2):4-18
12. Fortún J, Meije Y, Fresco G, Moreno S. Aspergilosis. Formas clínicas y tratamiento. Enfermedades infecciosas y Microbiología Clínica. 2012;30(4)
13. Espinoza-Román VH, Resendiz -Sánchez J, Escobar-Sánchez M, Nava-Frías M, Cardoso-Hernández G. Aspergilosis cutánea primaria – Una presentación de aspergilosis invasiva inusual. CC077
14. García M, Crespo J, Labayru C, Espeso A, Verrier A. Aspergilosis maxilar invasiva: presentación de un caso clínico y revisión de la literatura. Medicina Oral 2002; 7:200– 5
15. Cuervo-Maldonado S, Gómez-Rincón J, Rivas P, Guevara F. Actualización en Aspergilosis con énfasis en Aspergilosis invasora. Infectio 2010;14(2):S131 – S144
16. Longley J. Enfermedades micóticas. En: Elder D, Elenitsas R, Jaworsky C, Johnson B. Lever Histopatología de la piel. 8ª Ed. Intermedica, Buenos Aires 1999;(27) :461 -490
17. Denning D. Aspergilosis. En: Longo D, Kasper D, Jameson J, Fauci A, Hauser S, Loscalzo J. Harrison – Principios de Medicina Interna. 18ªEd. México: Mc Graw Hill-Interamericana; 2012 p .1655-1660.
18. Blanco J, Guedeja-Marrón J, Caballero J, García M. Aspergilosis: mecanismos de patogenicidad implicados y aproximación al diagnóstico de laboratorio. Rev Iberoam Micol 1998; 15: 10 – 15
19. Omaira M, Lander A, Rodríguez H, Sardi J. Aspergilosis de la pared orbitaria. Dermatol Venez 1991;29(4)
20. Escobar C, Zuluaga A. Nuevos antimicóticos y su uso en Dermatología. Med Cutan Ibero Latin Am 2004;32(6):231 -242

21. Walsh et al. Tratamiento de la Aspergilosis: Guías para la práctica clínica de la Sociedad de Enfermedades Infecciosas de los Estados Unidos de América (IDSA). CID 2008;46:T1 – T36
22. Piontelli E. Manual de microhongos filamentosos comunes. I. 2011 Chile. Alba producciones. Cap 6 p149 - 170

